

# ZahnRat 9

## Künstliche Wurzeln – Die vierten Zähne (Ausgabe 3/95)



### Beiträge in dieser Ausgabe:

Künstliche Wurzeln - Die vierten Zähne

Implantate in aller Munde ...

Mit Schablone und Bohrer

Implantologische Rahmenbedingungen

Das Implantat und Mundhygiene

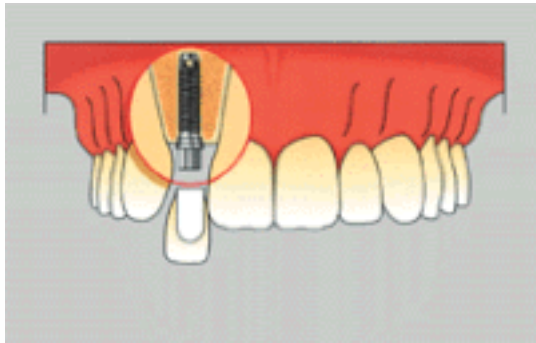
Funktionell und Ästhetisch

## Zahnrat 9

# Künstliche Wurzeln – Die vierten Zähne (Ausgabe 3/95)

## Künstliche Wurzeln – Die vierten Zähne

---



Beim Verlust eines einzelnen Frontzahnes, zum Beispiel nach einem Unfall, ist die entstandene Zahnlücke für den betroffenen Patienten schon sehr unangenehm. Ziel der zahnärztlichen Behandlung ist in einem

solchen Fall immer die optimale Wiederherstellung von Aussehen und Funktion des verlorenen Zahnes. Dabei muss heute, neben der herkömmlichen Zahnersatzbehandlung oder einer langdauernden kieferorthopädischen Zahnumstellung, immer häufiger eine alternative Versorgung mit implantatgetragenen Kronen empfohlen werden.

Der natürliche Zahn besteht aus Krone und Wurzel. Bei der Herstellung von herkömmlichem Zahnersatz werden aber nur die Zahnkronen, also nur die sichtbaren Teile des Zahnes ersetzt. Den für die Funktion wichtigen Halt des Zahnersatzes müssen andere Zahnwurzeln gewährleisten. Eventuell müssen zur Verankerung gesunde Nachbarzähne beschliffen werden, um so eine konventionelle Brücke herstellen zu können. Oder eine herausnehmbare Prothese, mit allen ihren Nachteilen, muss mit Klammern am Restgebiss befestigt werden. Als Alternative ist die Versorgung einer solchen Lücke heute auch gut durch Ersatz von Zahnwurzel und Zahnkrone möglich. Das Implantat übernimmt hier die Funktion der natürlichen Zahnwurzel. Die Krone wird dann fest auf die künstliche Wurzel aufgesetzt. Nachbarzähne werden so geschont. Funktion und Ästhetik können optimal wiederhergestellt werden.



**Mit Implantaten können Sie ohne Angst fest zubeißen, sprechen und lachen.**



## Impressum

Herausgeber:  
Landeszahnärztekammer Sachsen

Verlag:  
Meißner Tageblatt Verlags GmbH  
Kleinmarkt 1, 01662 Meißen

Redaktion:  
Frank Woida

Verantwortlich für den Inhalt:  
Dr. Thomas Breyer

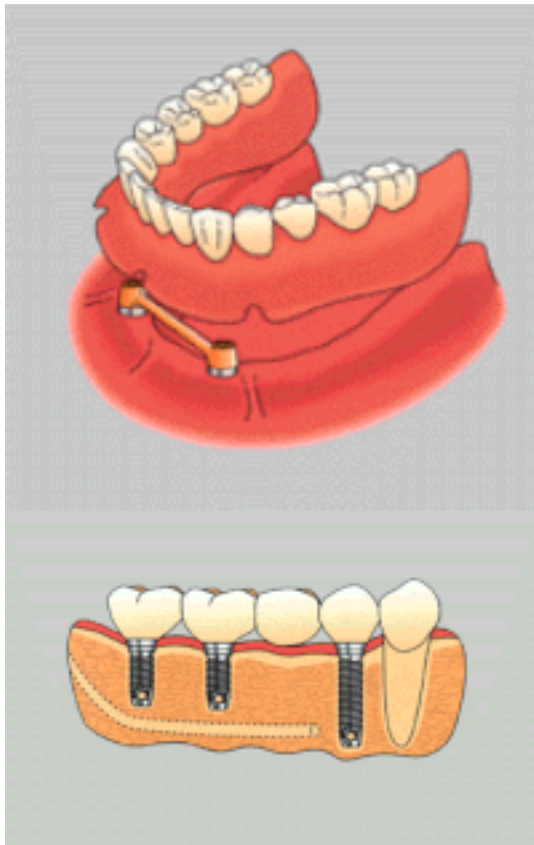
Die Patientenzeitung und alle in ihr enthaltenen einzelnen Beiträge und Abbildungen sind urheberrechtlich geschützt.

## Zahnrat 9

# Künstliche Wurzeln – Die vierten Zähne (Ausgabe 3/95)

### Implantate in aller Munde ...

---



Abbildungen mit freundlicher Genehmigung der Firma Nobelpharma

Schätzungen ergaben, dass in Deutschland bisher mehr als 300.000 Implantate eingesetzt wurden. Wenige vor 1970, seitdem in ständig steigender Anzahl. Nach einer Statistik von Hölscher (1994) etwa 10.000 pro Jahr, vermutlich jedoch mehr als das Dreifache, da nur ein Teil der Zahnärzte zugearbeitet hatten.

Künstliche Zahnwurzeln, denn das sind Implantate, füllen Lücken ohne noch vorhandene Zähne zu beschädigen, helfen herausnehmbare Prothesen zu vermeiden oder dienen der Befestigung von totalen Prothesen. Außerdem schwindet der Knochen nicht so schnell, wenn darin Implantate befestigt sind.

Warum, so muss man sich fragen, hat dann nicht jeder, der Zähne verloren hat, an deren Stelle Implantate?

Krankheiten, wie z.B. die Zuckerkrankheit, behindern die Einheilung, ungenügende Mundhygiene führt zum Zahn- und Implantatverlust, zu wenig Knochen gewährt keinen ausreichenden Halt und schließlich, nicht alles, was möglich ist, ist bezahlbar, denn die hohe operative, prothetische und zahntechnische Präzision - wie eine Uhr mit der Hand gefeilt - übersteigt die Möglichkeiten der Gesetzlichen Krankenversicherung. Wie bekannt, klemmt es ja schon bei herkömmlichen Versorgung, wenn auch durch ein Budget künstlich verknappt. Deshalb sind künstliche Wurzeln und deren Aufbauten keine Kassen-, sondern Privatleistung. Trotzdem ist der Bedarf an implantatgetragenen Konstruktionen auch in Sachsen im Ansteigen. Jeder Patient sollte im Gespräch auch darüber informiert und aufgeklärt

werden.

Sie sollten das Gespräch mit Ihrem Zahnarzt suchen, Informationen einholen und sich beraten lassen.

... und für alle Fälle

Implantate als Basis für Zahnersatz können in fast allen denkbaren Problemstellungen sinnvoll sein. Das beginnt schon beim Ersatz nur eines fehlenden Zahnes. Wenn die Nachbarzähne kariesfrei und gesund sind, kann vor allem wegen der Schonung der gesunden Zähne oftmals ein Einzelimplantat günstig sein. Häufig handelt es sich bei solchen Konstellationen um einen unfallbedingten Verlust eines einzelnen Frontzahnes. Dabei kann auch eine Sofortimplantation erforderlich sein, damit die mit dem Zahnverlust einhergehende Rückbildung des Kieferknochens nicht eintritt. Die definitive Versorgung erfolgt dann mit einer Einzelkrone.

Im Lückengebiss finden Implantate meist dort ihre Anwendung, wo Pfeiler zur Herstellung von Brückenersatz fehlen. Das kann sowohl bei der verkürzten Zahnreihe der Fall sein (dabei fehlen die Backenzähne), als auch im Falle einer großen Zwischenlücke.

Auch im völlig zahnlosen Kiefer könnten Implantate dem Patienten die wesentliche Verbesserung seiner Zahnersatzversorgung garantieren. Hierbei steht sicher nicht die Eingliederung rein implantatgetragener Brücken im Vordergrund, obwohl solcherart Versorgung sich schon oft bewährt hat, sondern häufiger ist sicher die Unterstützung und Verankerung von herausnehmbarem Zahnersatz bei starkem Kieferabbau angezeigt. So ist auch die kau- und sprachfunktionelle Rehabilitation von Patienten möglich, die wegen ihrer stark abgebauten knöchernen Kiefer unter besonders losen Zahnprothesen leiden.

## Zahnrat 9

# Künstliche Wurzeln – Die vierten Zähne (Ausgabe 3/95)

### **Mit Schablone und Bohrer**

---

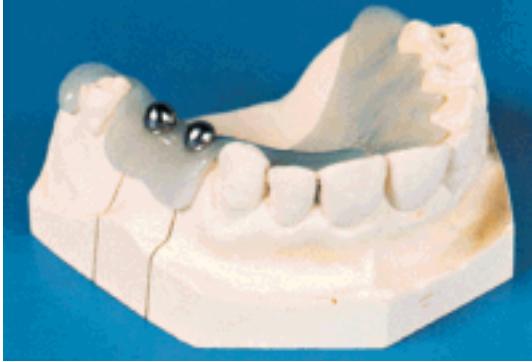Für alle, die sich für den zeitlichen Ablauf einer Implantatversorgung näher interessieren, wird sicher die Frage nach der möglichst schnellen Versorgung mit dem fertigen Zahnersatz im Vordergrund stehen. Die Einpflanzung einer künstlichen Wurzel ist aber nur ein Teilschritt im technologischen Ablauf der Erstellung eines optimalen Zahnersatzes. Da mit der Implantation ein sicheres Fundament für den Zahnersatz geschaffen werden soll, ist die Stabilität des Implantats von größter Bedeutung.

Das sich im Mund befindliche Zahnersatzteil befindet sich in vielen Fällen zwar in fester, aber doch durch den Zahnarzt lösbarer Verbindung mit dem Pfeiler. Während also die ersetzten Zähne bei Bedarf erneuert werden könnten, müssen die Implantate selbst mit größter Sorgfalt eingesetzt werden, und in der sich anschließenden Phase der knöchernen Einheilung des Implantats gilt es, alle Störungen von der Wunde und der künstlichen Zahnwurzel fernzuhalten.

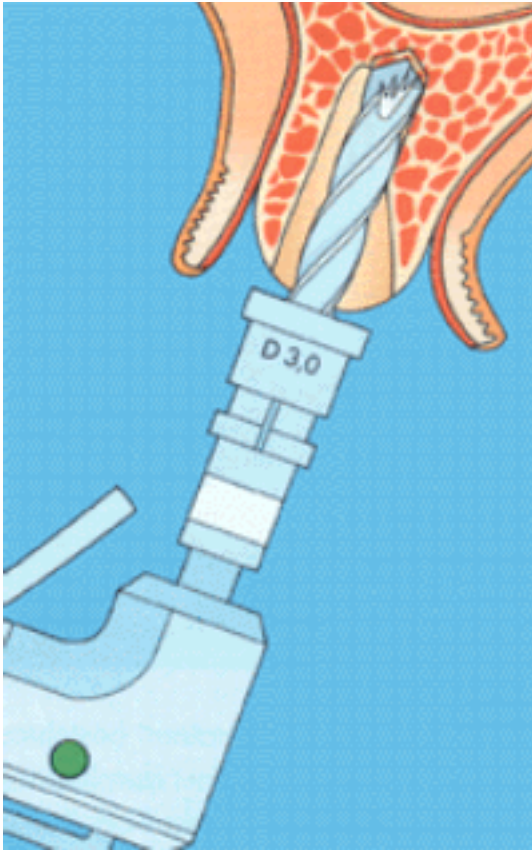
Die Einbringung der Implantate in den Kieferknochen erfolgt nach gründlicher Untersuchung und genauer Planung. Fast alle Implantatsysteme sehen zwischen dem Einbringen und der weiteren Versorgung des Implantats eine Phase der Wundheilung vor. Wichtig dabei ist, dass sich ungestört eine innige Verbindung des Kieferknochens zur Implantatoberfläche herstellen kann. Am zuverlässigsten kommt es bei einer durch Nähte fest verschlossenen Wunde zur angestrebten knöchernen Einheilung. In Abhängigkeit vom Ort der Implantation dauert die Phase der Heilung drei bis sechs Monate. Während dieser Zeit muss der Patient mit einem Zahnersatzteil versorgt sein, das als Langzeitprovisorium die Funktion und die Ästhetik ausreichend wiederherstellt, aber an der Wunde keine Irritation hervorruft. Oftmals lässt sich ein vorhandenes herausnehmbares Zahnersatzteil dazu anpassen.

Trotzdem kann diese Phase vom Patienten viel Geduld und Vorsicht erfordern. Erst nach Ablauf der Heilungsphase schließt sich die Herstellung des definitiven Zahnersatzes an. Erst wenn in Zusammenarbeit mit der Zahntechnik eine funktionell und ästhetisch hochwertige individuelle Lösung erstellt wurde, ist die Rehabilitation abgeschlossen. Regelmäßige Kontrolle und Nachsorge sollten dann für jeden Implantat-Träger selbstverständlich sein.

Am weitesten verbreitet sind die Implantate, die direkt in den Knochen eingesetzt werden. Stellvertretend für diese Kategorie soll im folgenden die Vorgehensweise beim Einsetzen eines solchen Implantates beschrieben werden. Viele dieser Implantate haben einen runden Querschnitt und ähneln damit einer Zahnwurzel.

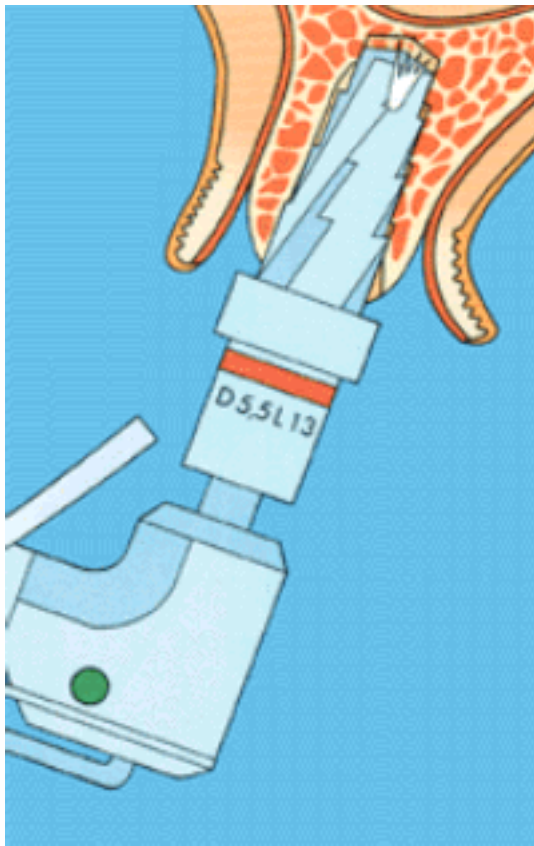


Nach örtlicher Betäubung wird die den Knochen bedeckende Schleimhaut vorsichtig abgelöst. Mit Hilfe einer Schablone, die vorher auf einem Modell des Kiefers angefertigt wurde, wird die Stelle, an der das Implantat eingesetzt werden soll, genau markiert (**Abb. 1**).

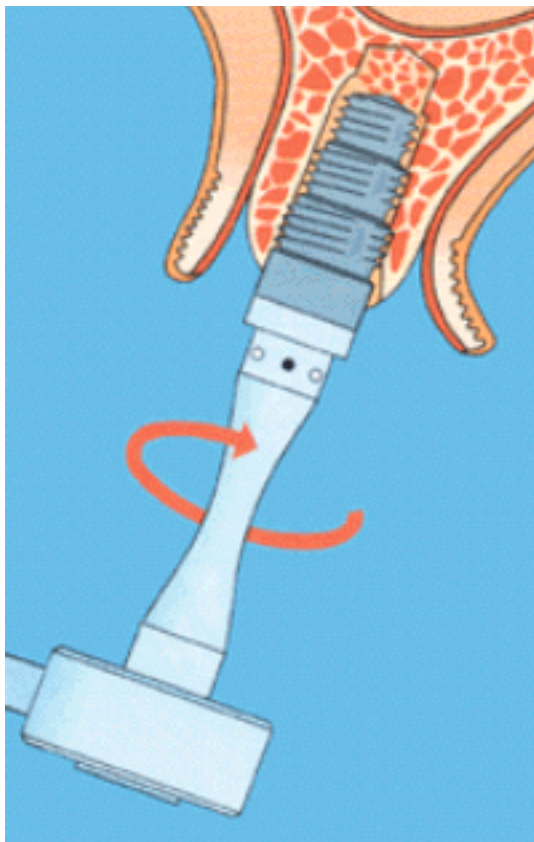


Anschließend erfolgt mit einem speziellen Bohrer eine Vorbohrung (**Abb. 2**), die dem später folgenden Implantatbohrer sicheren Halt geben soll und ein Abrutschen unmöglich ist.



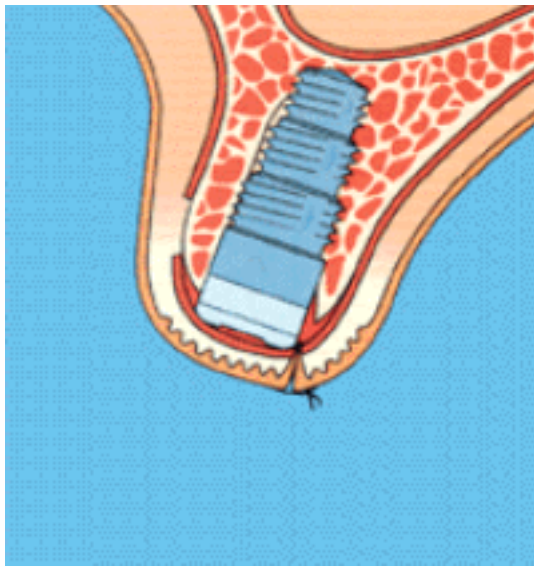


Außerdem wird dadurch eine Verletzung anderer Partien im Mund vermieden. Stufenweise mit immer größeren Durchmessern erhält diese Pilotbohrung das endgültige Maß (**Abb. 3**).

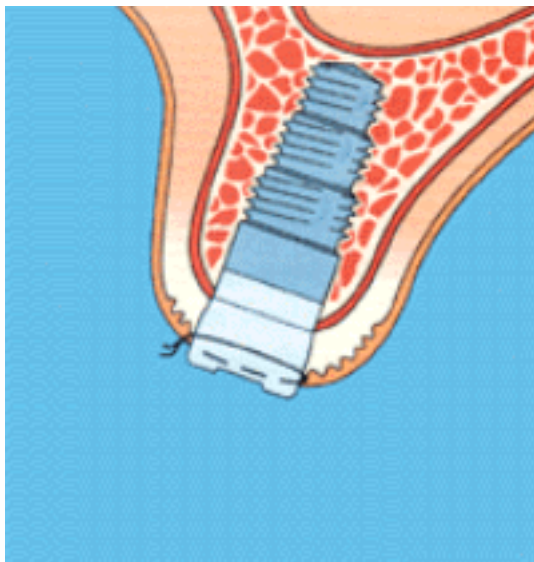


Nach gründlichem Reinigen mit physiologischer Kochsalz- lösung kontrolliert der Zahnarzt nochmals genau mit einer Lehre auf Ungenauigkeiten, bevor das Implantat fest eingedrückt wird. Oft wird es auch in die Bohrung eingeschraubt (**Abb. 4**).





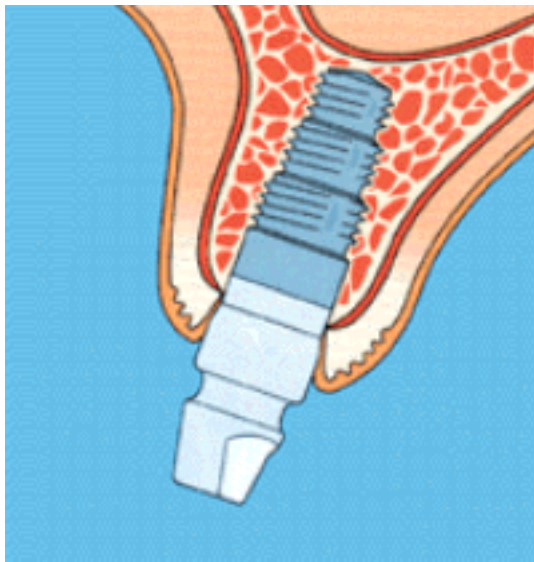
Anschließend vernäht der Zahnarzt die anfangs zurückgeklappte Schleimhaut dicht über dem Implantat (**Abb. 5**).



Somit wird es von allen Einflüssen aus der Mundhöhle abgeschirmt, und es kann ohne Störung einheilen. Nach ca. 12 Wochen ist diese Einheilung abgeschlossen. Nun entfernt der Zahnarzt genau über dem Implantat die Schleimhaut, damit das Implantat gerade im Querschnitt voll sichtbar ist. Es wird nun ein Aufsatzteil im Implantat befestigt (**Abb. 6**).

Dieses Teil dient dazu, die Schleimhautwunde zu formen und zu verhindern, dass Schleimhaut über das Implantat wächst. Nach ca. 14 Tagen ist dieser Vorgang abgeschlossen.

Mit Hilfe des schon bekannten Abdrucklöffels und eines Übertragungsaufbaues, der zu diesem Zweck in das Implantat eingesetzt wird, erfolgt der Abdruck. Das zahntechnische Labor fertigt die endgültige Krone. Nun kann der Zahnarzt das endgültige Aufsatzteil im Implantat befestigen (**Abb. 7**). Die Art und Größe dieses Teiles hängt von der Variante der endgültigen prothetischen



Versorgung ab.

Das Implantat ist als universeller Grundkörper zu verstehen, auf dem je nach Gebissituation vielfältige Aufbauten befestigt werden können. Außerdem gibt es auch bei den verschiedenen Implantatsystemen leicht unterschiedliche Vorgehensweisen.

## Zahnrat 9

# Künstliche Wurzeln – Die vierten Zähne (Ausgabe 3/95)

### **Implantologische Rahmenbedingungen**

---

Nicht für alle Patienten, die sich eine Versorgung mit implantatgetragendem Zahnersatz wünschen, kann eine solche Behandlung realisiert werden. Eine Vielzahl von Allgemeinerkrankungen und auch Besonderheiten im Kausystem können im Einzelfall die Möglichkeit der Operation einschränken. Hier sind neben schweren Stoffwechselerkrankungen (Diabetes mellitus), bestimmten Herzerkrankungen (Endokarditis) auch psychiatrische Erkrankungen zu nennen. Zu den mundbezogenen Besonderheiten, die eine Implantation unmöglich machen können, zählen sowohl mangelnde Mundhygiene, nichtsanierte Gebisse mit kariösen und zerstörten Zähnen, als auch Strahlenbehandlung im Kieferbereich oder funktionelle Störungen. Aber auch die Vermessung der individuellen Kiefergröße kann bei zu geringem Knochen - oder Platzangebot gegen eine Implantation sprechen.

Altersbeschränkungen bestehen hinsichtlich eines höheren Lebensalters nicht, wenn keine gravierenden Allgemeinerkrankungen vorliegen. Bei jugendlichen Patienten sollte aber erst nach Abschluss des Kieferwachstums implantiert werden.

## Zahnrat 9

# Künstliche Wurzeln – Die vierten Zähne (Ausgabe 3/95)

### Das Implantat und Mundhygiene



Implantatversorgungen mit Langzeiterfolg sind nur durch intensive Mundhygiene möglich. Zahnbeläge müssen mehrmals täglich gründlich entfernt werden. Dabei müssen neben den bekannten Kurzkopfbürsten auch Zahnseiden und Zwischenraumbürstchen verwendet werden.

Zur Unterstützung der Reinigung ist die Anwendung von elektrischen Zahnbürsten und Wasserstrahlgeräten möglich, kann jedoch die intensive Arbeit mit Bürstchen und Fäden (Superfloss) nicht ersetzen. Da bakterieller Zahnbelag (Plaque) und Zahnstein bis zum Verlust des Implantats führen können, sind auch die regelmäßige zahnärztliche Kontrolle und die professionelle Zahnreinigung in der Praxis regelmäßig zu absolvieren.

**Aber schon bevor der Patient ein Implantat erhalten kann, gilt es, die Zahnputzprüfung erfolgreich zu bestehen. Bestehende Zahnfleischerkrankungen müssen erfolgreich behandelt sein.**

Nach der erfolgten Versorgung wird von Zahnarzt und Patient die Nachsorge sehr ernst genommen. Oftmals ist es erforderlich, bestimmte Konstruktionsteile des Zahnersatzes durch den Zahnarzt reinigen zu lassen oder gar auszuwechseln. So kann der Patient, der mit einer Implantatarbeit gut versorgt ist, auch immer wieder auf neue Tipps für bessere und effektivere Reinigung zurückgreifen und sich damit die Freude am festen, funktionell hochwertigen und ästhetisch gelungenen Zahnersatz erhalten.

## Zahnrat 9

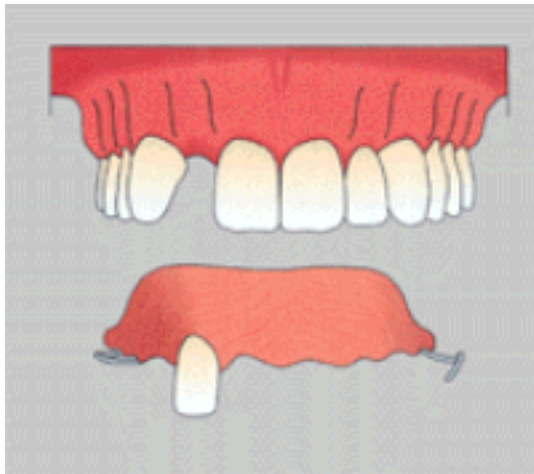
# Künstliche Wurzeln – Die vierten Zähne (Ausgabe 3/95)

### Funktionell und Ästhetisch

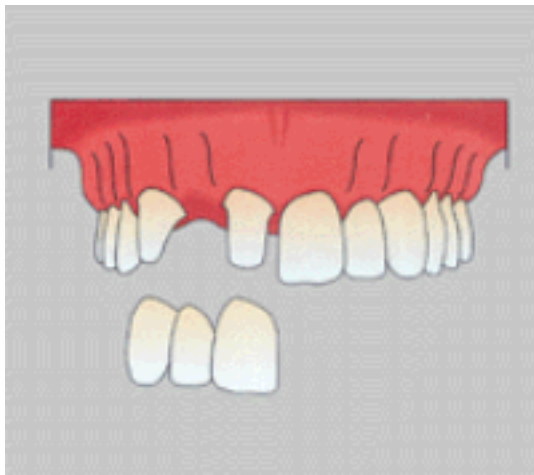
---



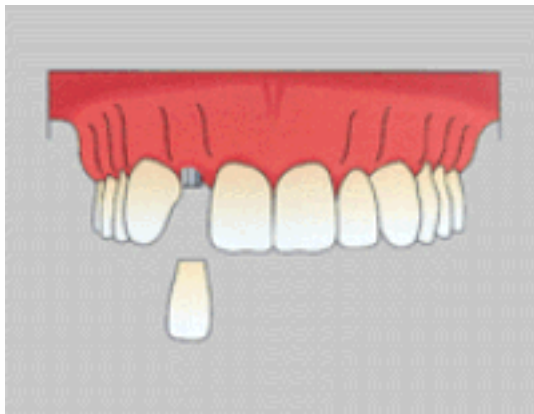
Eine provisorische Teilprothese kann nur ein zeitlich begrenzter Ersatz bei Zahnverlust sein. In der Vergangenheit bestand die einzige Möglichkeit, eine Lücke feststehend zu schließen, in der Herstellung einer Brücke. Dabei mussten oft gesunde Zähne beschliffen werden.



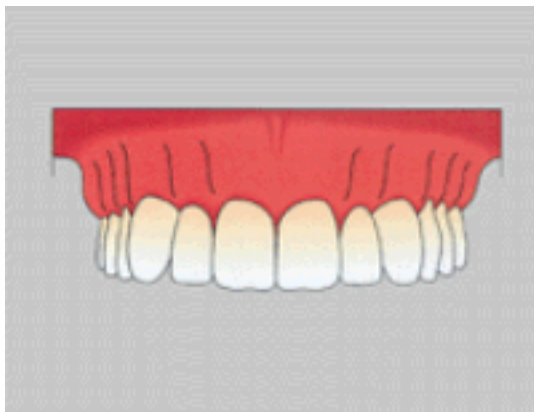
Eine zahnverankerte feststehende Brücke kann für den Patienten durchaus die gewünschte stabile Versorgung sein, aber es ist immer eine schwierige Entscheidung, gesunde Zähne zu präparieren. Dies sollte nur erfolgen, wenn keine bessere Möglichkeit der Lückenversorgung besteht.



Die Kronen des Einzelzahnersatzes bei der Implantatversorgung sind freistehend und brauchen keine natürlichen Zähne für die Verankerung. Sie werden sofort den Zusammenhang zwischen dieser Lösung und einem wurzelbehandelten Zahn mit Stiftaufbau und zementierter Krone feststellen. Nur eine implantatgetragene Krone bietet eine zuverlässige Lösung mit stabiler Funktion für den freistehenden Einzelzahnersatz.



Die ästhetischen Ergebnisse, die mit einer implantatgetragenen Krone als Einzelzahnersatz erzielt werden, sind gleich gut oder besser, als die mit allen früheren Versorgungsmöglichkeiten erreichten Resultate. Dank der freistehenden Konstruktion besteht die Möglichkeit, vorhandene Zahnzwischenräume zu erhalten und gleichzeitig die Restauration auf den zu ersetzenden Zahn zu beschränken.



Da diese Kronen auch funktionellen Belastungen ausgesetzt werden, hat man einen größeren Spielraum bei der Gestaltung des Okklusionskonzeptes. Beim Einzelzahnersatz können jetzt routinemäßig optimale ästhetische Ergebnisse erzielt werden.



