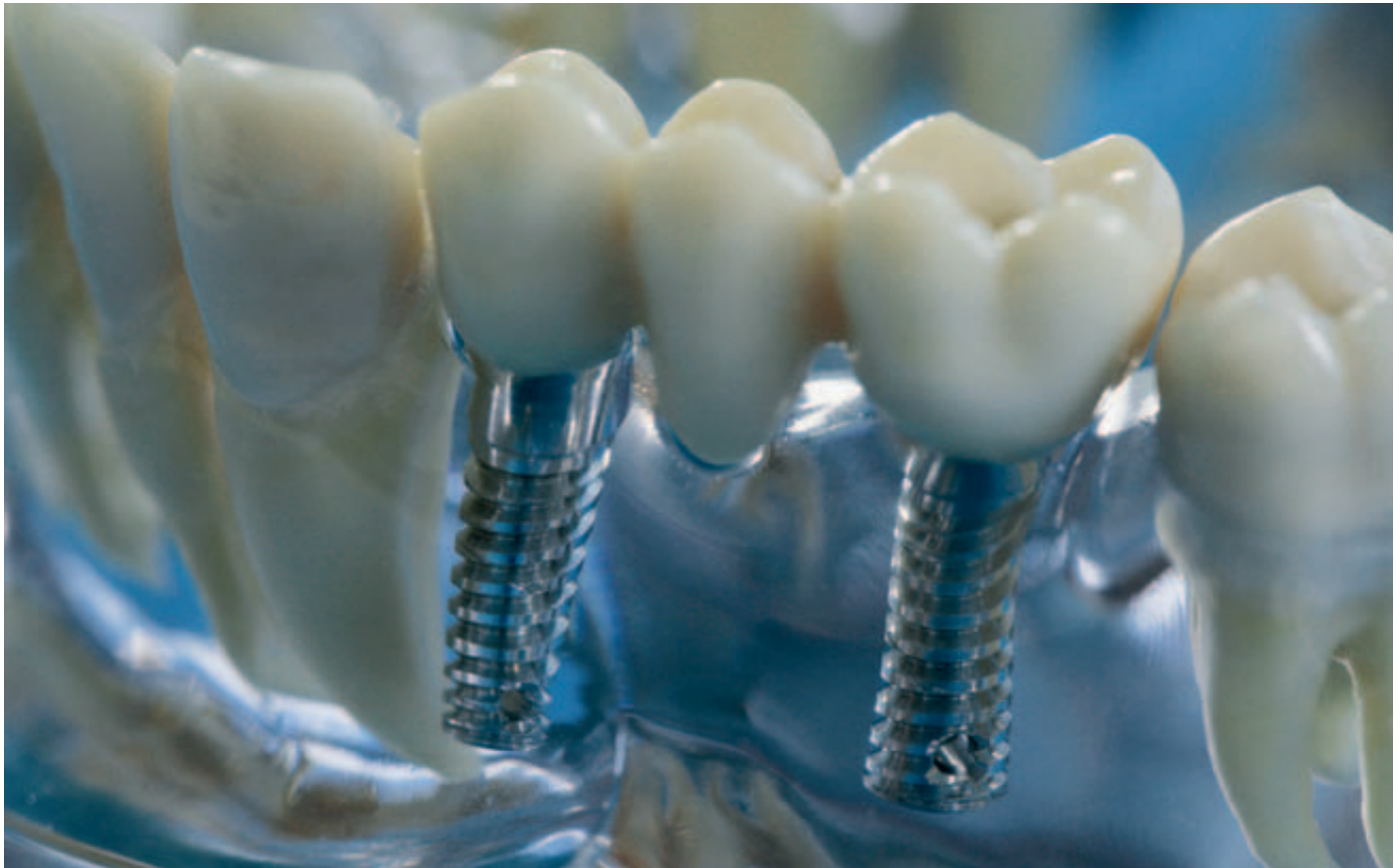

ZahnRat 65

Die drohende Lücke – Zahn erhalten oder ersetzen?

Zahnerhalt oder Implantat?



■ Zahnärztliche Implantate haben sich als künstliche Zahnwurzeln im Laufe ihrer Entwicklung vom einstigen Rettungsanker zu einem inzwischen wichtigen Therapeutikum entwickelt. Sie dienen der Abstützung von Zahnersatz, der Stabilisierung der Restbezahnung und vorbeugend auch dem Erhalt von Knochenstrukturen. Darüber hinaus wird das körperliche Wohlbefinden der Patienten mit wiederhergestellter Kau- und Sprachfunktion wesentlich stabilisiert.

Bei immer mehr Patienten werden heute Zahnimplantate eingesetzt. Waren es 1980 nur rund 5.000 Patienten, die in

Deutschland pro Jahr mit Implantaten versorgt wurden, so erhöhte sich die Anzahl der gesetzten Implantate 20 Jahre später im Jahre 2000 bereits auf 330.000. Im Jahre 2003 waren es schon 450.000 Implantate und gegenwärtig ist die Zahl in Deutschland bei fast einer Million pro Jahr angelangt. Zahnimplantationen benötigen gewisse Voraussetzungen und können daher nicht immer nur als das Mittel der Wahl angesehen werden. Gerade durch die Weiterentwicklung verschiedener anderer Behandlungsmethoden und durch die Verbesserung der in der Zahnmedizin verwendeten Materialien können

natürliche Zähne auch besser und langfristiger erhalten werden. Ziel dieses ZahnRates ist es, Ihnen Voraussetzungen und eventuelle Alternativen für zahnärztliche Implantate vorzustellen. Die Entscheidung, ob ein kranker Zahn behandelt und somit gerettet oder entfernt werden sollte, basiert immer auf der Ursache der Erkrankung des Zahnes. Die Hauptursachen einer Zahnentfernung sind entweder eine Entzündung des Zahnhalteapparates, eine tiefe Zerstörung des Zahnes durch Karies oder wenn ein Zahn durch einen Unfall so verletzt ist, dass er nicht mehr zu erhalten ist.



Patientenzeitung der Zahnärzte
in Brandenburg, Mecklenburg-Vorpommern,
Sachsen, Sachsen-Anhalt und Thüringen



Zahnlockerung durch Entzündung des Zahnbettes

Die Lockerung eines Zahnes kann durch eine Entzündung des Zahnhalteapparates entstehen (Abb. 1). Dabei handelt es sich um eine bakterielle Infektion, welche das Stützgewebe wie Fasern, Zahnfleisch und Kieferknochen so angreift, dass es durch Schwächung zu einer Zahnlockerung und im schlimmsten Fall zu einem Zahnverlust führen kann. Die Ursachen für die Entzündung des Zahnhalteapparates liegen meist in einer mangelnden Mundhygiene, mitunter aber auch in erblichen Faktoren. Weiterhin können Medikamente,

Stress, Rauchen und Allgemeinerkrankungen sowie eine schlecht eingestellte Zuckerkrankheit (Diabetes mellitus) eine derartige Entzündung verursachen oder verstärken.

In einem solchen Fall würde man auf einem Röntgenbild sehen, dass die Zahnwurzeln nur noch wenig im Knochen verankert sind (Abb.2). Die Behandlung dieser Erkrankung besteht in einer Hygienisierung des Zahnhalteapparates, einem parodontal-chirurgischen Eingriff und in der Erhaltungstherapie. Dabei sind die Verbesserung der Mundhygiene und die Beseitigung aller Risikofaktoren besonders wichtig. Patienten mit einer

solchen Behandlung benötigen eine intensive Nachsorge, um Zähne langfristig zu erhalten (Abb. 3).

Implantatlockerung durch Entzündung des Implantatbettes

Wie bei Zähnen, können aber auch Implantate durch eine Entzündung des umgebenden Gewebes so gelockert werden, dass diese künstlichen Zahnwurzeln entfernt werden müssen (Abb. 4). Der dadurch entstandene Knochendefekt ist dann meist so stark, dass eine erneute Implantation nur durch weitere chirurgische Maßnahmen möglich ist. Die Risikofaktoren einer „Implantatentzündung“ ähneln sehr den Risikofaktoren, welche eine Entzündung des Zahnhalteapparates verursachen. Eine mangelnde Mundhygiene, Rauchen, aber auch Allgemeinerkrankungen, wie zum Beispiel ein schlecht eingestellter Diabetes, können eine solche Entzündung verursachen. Zusätzlich gefährdet eine Entzündung des Zahnhalteapparates ein zahnärztliches Implantat. Deshalb kann ein Implantat nur dann einen Zahn ersetzen, wenn keine Gefahr von den entzündeten Nachbarzähnen ausgeht (Abb. 5).

Schädigung des Zahnnervs

Auf bestimmte starke Reizungen kann ein Zahnnerv mit einer Entzündung reagieren. Diese Reizungen können zum Beispiel Karies, Zahnüberbelastungen, Zahnbrüche sowie chemische und thermische Belastungen bei Zahnbehandlungen sein. Die Hauptirritation eines Zahnnervs entsteht durch Karies, welche lange Zeit unentdeckt und/oder unbehandelt bleibt. Patienten bemerken eine akute Entzündung des Zahnnervs durch einen pochenden, klopfenden und/oder pulsierenden Schmerz. Bei frühzeitiger Behandlung der Ursache kann sich der Zahnnerv völlig erholen. Hingegen kann eine unbehandelte Zahnnerventzündung an der Wurzelspitze weitere Entzündungen verursachen (Abb. 6).

Bei einer solchen Erkrankung des Zahnes wird in der Regel die Wurzelkanalbehandlung einer Implantation vorgezogen.

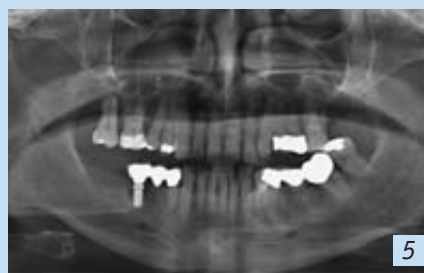
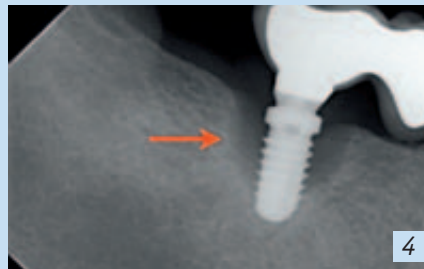
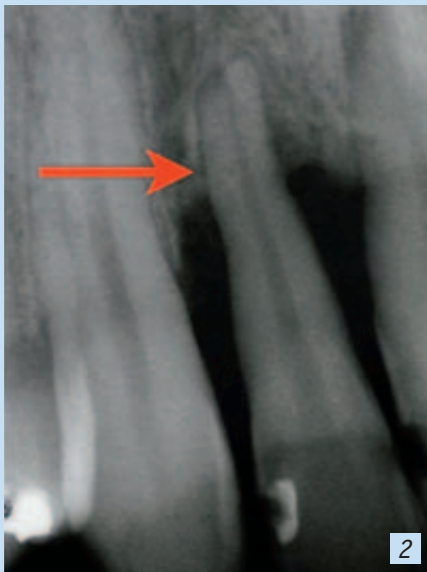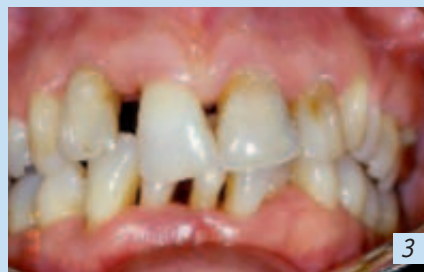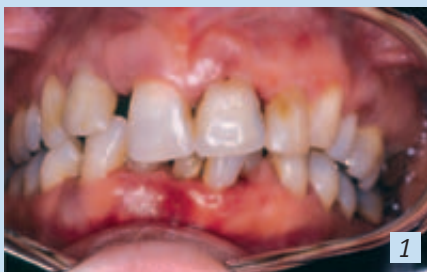Abb. 1: Deutliche Schwellung und Rötung der Schleimhaut im Ober- und Unterkiefer

Abb. 2: Das Röntgenbild zeigt einen deutlichen Knochenverlust

Abb. 3: Nach erfolgreicher Behandlung der Entzündung ist keine Schwellung und keine Rötung mehr zu sehen

Abb. 4: Das Röntgenbild zeigt, dass das Implantat nur wenige Millimeter im Knochen steht und eine starke Entzündung um das Implantat vorliegt

Abb. 5: Neben dem Implantat haben viele Zähne eine Entzündung des Zahnhalteapparates

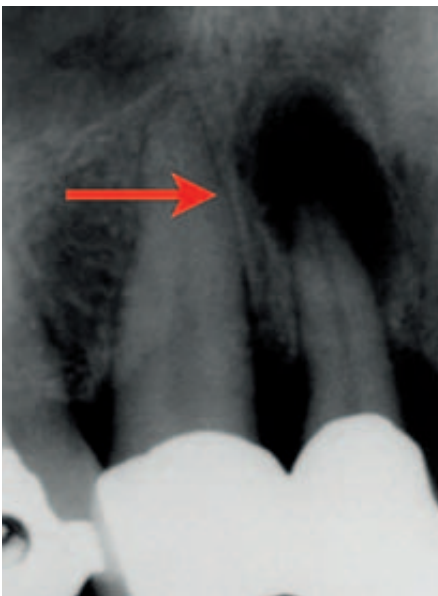

Abb. 6: Das Röntgenbild zeigt eine starke Entzündung um die Wurzelspitze und deutlichen Knochenabbau

Wurzelkanalbehandlung

Als Wurzelkanalbehandlung bezeichnet man die Behandlung des Zahnnerfs, welcher entweder abgestorben oder nicht mehr voll funktionstüchtig ist. Ziel dieser Behandlung ist es, eine bakterielle Entzündung im Wurzelkanal dauerhaft zu beseitigen, um weiteren Entzündungen vorzubeugen.

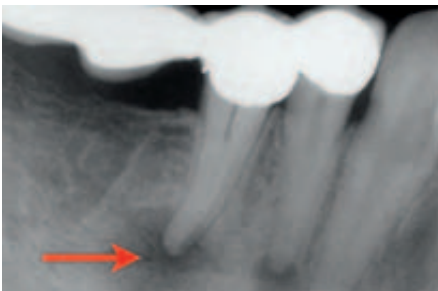

Abb. 7: Vor der Wurzelkanalbehandlung ist bei beiden Wurzelspitzen eine Entzündung sichtbar

Bei dieser Behandlung muss der erkrankte Zahnerv vollständig entfernt werden. Weiterhin muss das Wurzelkanalsystem vollständig gesäubert und desinfiziert werden. Dies kann durch wiederholte Spülungen und medikamentöse Einlagen erreicht werden. Durch diese Behandlungsschritte kann sowohl der Zahn als auch die eventuell an der Wurzelspitze bestehende Entzündung ausheilen (Abb. 7 und 8). Um einen langfristigen Erhalt eines solchen Zahnes zu ermöglichen, muss eine

Wurzelkanalbehandlung mit einer Wurzelfüllung abschließen. Die Hauptanforderung an eine Wurzelkanalfüllung ist, dass diese bakterien dicht und dass das Wurzelfüllmaterial für den Patienten verträglich ist.

Das größte Problem einer Wurzelkanalbehandlung kann in der Anatomie der Zähne liegen. Dies betrifft besonders das Seitenzahngebiet. Die Zähne besitzen hier mehrere Wurzelkanäle, welche miteinander schwer zu erreichen und somit schwer zu behandeln sind. Hinzu kommt, dass bei Zahnwurzeln mit starker Wurzelkrümmung und kleineren Seitenkanälen trotz guter Fertigkeit des Zahnarztes und der weiterentwickelten Techniken miteinander keine erfolgreiche Wurzelkanalbehandlung möglich sein kann.

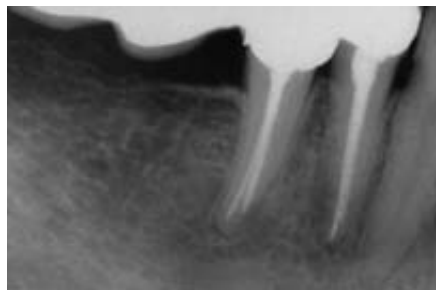


Abb. 8: Nach erfolgreicher Wurzelkanalbehandlung ist die Entzündung vollständig ausgeheilt

Muss ein schmerzhafter Zahn trotz Wurzelkanalbehandlung durch ein zahnärztliches Implantat ersetzt werden?

In Deutschland werden jährlich über sieben Millionen Zähne wurzelkanalbehandelt. Dabei kann es aber gelegentlich passieren, dass Patienten nie völlig schmerzfrei werden oder nach kurzer Zeit wieder Schmerzen entwickeln. In diesem Falle wären die Entfernung des schmerzhaften Zahnes und dessen Ersatz durch ein zahnärztliches Implantat angezeigt. Dennoch ist die Wurzelkanalbehandlung nicht die letzte Behandlungsmöglichkeit.

Wichtig ist, herauszufinden, warum Patienten noch Schmerzen haben. Findet sich die Ursache in einer nicht optimalen Wurzelfüllung, besteht die Möglichkeit des Austausches der Wurzelfüllung, in der sogenannten Revision. Weitere Behandlungsalternativen der

Schmerzen eines Zahnes nach Wurzelkanalbehandlung liegen in der zahnärztlichen Chirurgie, z. B. in der sogenannten Wurzelspitzenresektion. Die Wurzelspitzenresektion ist die chirurgische Entfernung der erkrankten Wurzelspitze eines schmerzhaften Zahnes mit den bestehenden Entzündungsprozessen oder pathologischen Veränderungen um diese Wurzelspitze. Die Hauptursachen dafür können entweder in einer undichten Wurzelfüllung oder in einer durch infizierte Seitenkanäle des Hauptwurzelkanals hervorgerufenen Entzündung liegen (Abb. 9 und 10). Durch die bestehenden Operationsrisiken einer Wurzelspitzenresektion, wie zum Beispiel Wundinfektionen oder Nervschädigungen, muss jeder Patient über die therapeutische Alternative, wie zum Beispiel ein zahnärztliches Implantat, aufgeklärt werden. Zusammenfassend sei festgestellt, dass die frühzeitige Behandlung und Rettung eines erkrankten Zahnes einem zahnärztlichen Implantat in der Regel vorgezogen werden sollte. Allerdings kann nicht immer eine Entfernung des Zahnes verhindert werden, so dass, wenn alle nachfolgend genannten Voraussetzungen erfüllt sind, ein zahnärztliches Implantat heute eine sehr gute Therapiemöglichkeit darstellt.

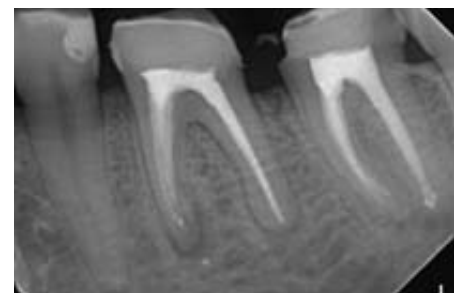


Abb. 9: Vor der Wurzelspitzenresektion zeigt sich eine Entzündung nach Wurzelkanalbehandlung

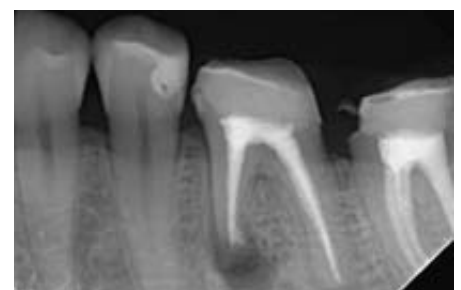

Abb. 10: Röntgenbild nach Wurzelspitzenresektion

Was passiert nach dem Entfernen eines Zahnes?

Sollte dennoch ein Zahn entfernt werden müssen, ist eine Knochenneubildung an der betreffenden Stelle für eine erfolgreiche Implantation wichtig. Parallel zu der Wundheilung in den Weichgeweben beginnen unter der Knochenhaut erste Reaktionen zur Knochenneubildung. Zur Sicherung der Knochenstabilität sind es Reaktionen des Körpers mit dem Ziel der vollständigen Verknöcherung des Zahnfaches. Dieser Prozess kann bis zu sechs Monaten dauern. In bestimmten Fällen ist sogar ein noch schnelleres, manchmal auch sofortiges Vorgehen möglich. Allerdings erreicht der um- und neu gebaute Knochen nicht mehr das Anfangsniveau. Viele klinische und tierexperimentelle Studien belegen, dass der Kieferknochen nach der Zahnextraktion abgebaut (resorbiert) wird. Dieser Umstand kann für eine spätere Implantation ein großes Problem darstellen (Abb. 11).

Jedoch kann der Abbau des Knochens durch eine sogenannte Alveolarkammprophylaxe (Alveolarkamm = Kieferkamm) verhindert werden. Dadurch werden eine optimale Knochenhöhe und -breite für eine Implantation gewährleistet, die für ein gutes ästhetisches und funktionelles Endresultat notwendig sind.

Die Technik der Alveolarkammprophylaxe erfolgt klassisch in 3 Schritten:

- Extraktion des Zahnes
- Einbringen eines Knochenersatzes
- Wundverschluss

Gibt es Alternativen zur klassischen Zahnextraktion, um einem Knochenabbau vorzubeugen?

In den vergangenen Jahren gab es eine Vielzahl von Entwicklungen, durch die ein Zahn so schonend wie möglich entfernt werden kann.

Eine einfache alternative Technik zur herkömmlichen Zahnextraktion ist die Entfernung eines Zahnes mithilfe spezieller Instrumente – einem Periotom und einem Luxator (Abb. 12).

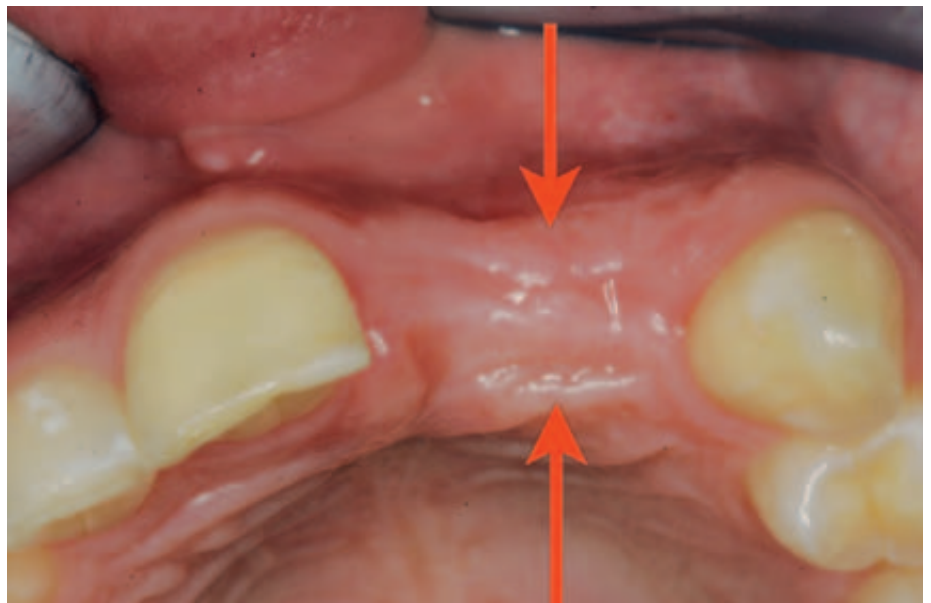


Abb. 11: Deutlicher Abbau des Kieferknochens nach Zahnextraktion

zieller Instrumente – einem Periotom und einem Luxator (Abb. 12). Das Prinzip beruht darauf, dass mithilfe des Periotoms die Fasern, an denen der Zahn „aufgehängt“ ist, durchtrennt werden. Mithilfe des Luxators kann dann ein Zahn vorsichtig „herausbewegt“ werden. Somit kann auf den Einsatz der Zange eventuell komplett verzichtet werden.

Diese Methodik hat den Vorteil, dass durch den fehlenden Einsatz der Zange der Kieferknochen, der für eine erfolgreiche Implantation Voraussetzung ist, zum großen Teil „in Ruhe gelassen wird“.

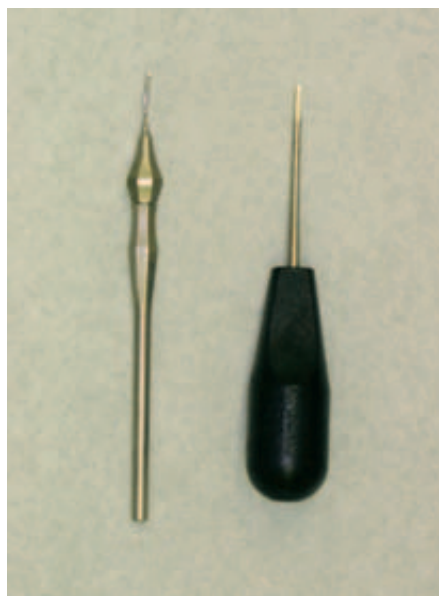


Abb. 12: Instrumente zur schonenden Zahntfernung: rechts Periotom, links Luxator




Abb. 13: Benex Extraktor System zur schonenden Zahntfernung

Eine weitere schonende Technik der Zahntfernung ist z. B. die Anwendung des Benex Extraktor Systems (Abb. 13). Das Prinzip ist vergleichbar mit dem Entfernen eines Korkens einer Weinflasche. Zunächst werden die Zahnfasern wieder mittels eines Periotoms zerschnitten. Danach wird in den Zahn eine Zugschraube stabil eingebracht. Mit dieser Schraube kann dann mithilfe des Benex Extraktors der Zahn herausgezogen werden (Abb. 14 bis 17). Der Vorteil dieser Methode ist, dass auch tief zerstörte Zähne entfernt werden können, bei denen die Zahnschicht bis unterhalb des Knochenlevels z.B. durch Karies zerstört wurde. Somit können diese Zähne entfernt werden, ohne den für die Implantation notwendigen Knochen zu reduzieren.

Einziger Nachteil der alternativen Extraktionstechniken ist, dass die Entfernung eines Zahnes im Vergleich zur herkömmlichen Zangenextraktion wesentlich mehr Zeit in Anspruch nimmt.

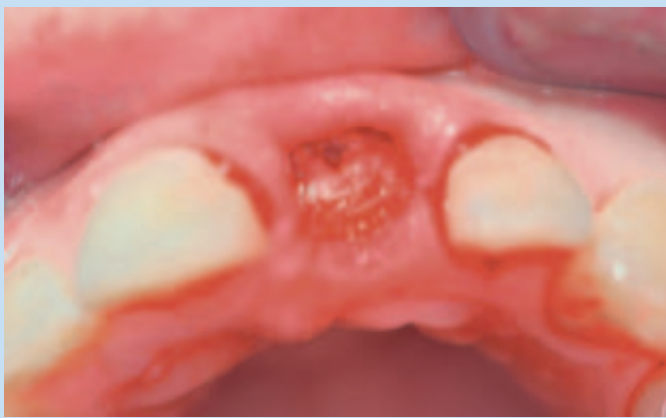

Abb. 14: Klinisches Bild mit einem tief zerstörten Zahn

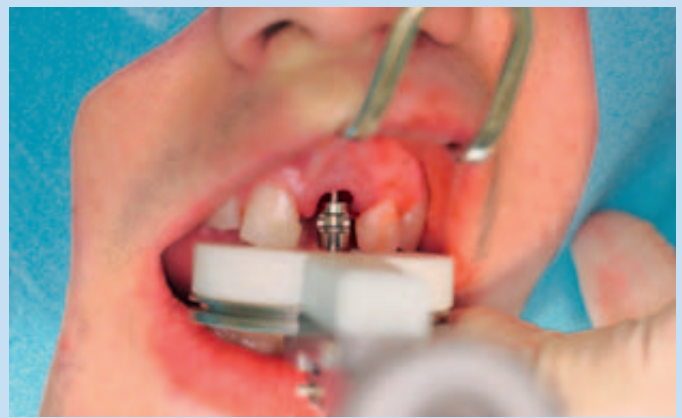

Abb. 15: Anlage des Benex Extraktor Systems

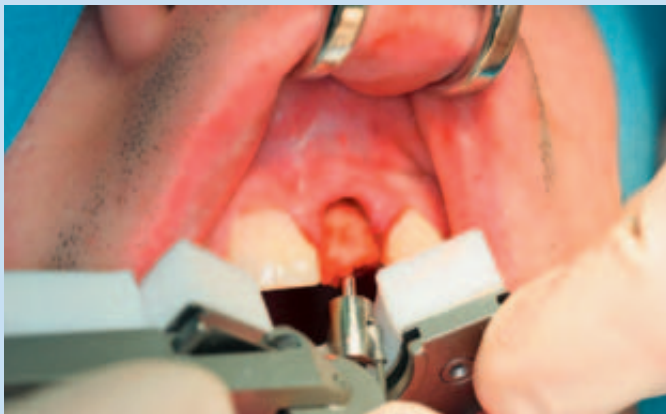

Abb. 16: „Entwicklung“ des Zahnes




Abb. 17: Die vollständig entfernte Wurzel

Was kann getan werden, wenn der Zahn entfernt wurde?

Nachdem der Zahn so schonend wie möglich entfernt wurde, sollte das Zahnfach so weit stabilisiert werden, dass ein Zusammenbruch des Zahnfaches weitgehend verhindert wird. Der Abbau des Knochens ist dann so gering, dass eine Implantation zu einem späteren Zeitpunkt komplikationslos durchgeführt werden kann. Eine bewährte Technik zur Stabilisierung des Zahnfaches (Alveolar-kammprophylaxe) ist das Einbringen eines Knochenersatzmaterials. Knochener-

satz ist in der Chirurgie immer dann notwendig, wenn bei Knochendefekten der Körper bei der Knochenneubildung unterstützt werden muss. Die Anforderungen an ein perfektes Knochenersatzmaterial sind ein nicht vorhandenes Infektionsrisiko und die Möglichkeit, die Knochenneubildung zu beschleunigen und optimal zu unterstützen. Weiterhin sollten Knochenersatzmaterialien über eine ausreichende Stabilität, ein optimales Abbauverhalten, eine gute Verarbeitung und eine überschaubare Kostenentwicklung verfügen. Neben diesen chirurgischen Maßnahmen unterstützt auch die

Versorgung mit entsprechendem provisorischen Zahnersatz die Kieferkammerhaltung. Eine gut passende Restauration, entweder festsitzend oder herausnehmbar, wird sich günstig auf die Form der endgültigen Gewebekonturen auswirken. Das Hauptaugenmerk muss dabei darauf liegen, eine Kompression des darunterliegenden Gewebes und eine Abflachung der Kieferkammkontur zu vermeiden.

Bei guter Kieferkammprophylaxe wird eine erfolgreiche Implantation nach vier bis sechs Monaten problemlos durchführbar (Abb. 18 - 20).

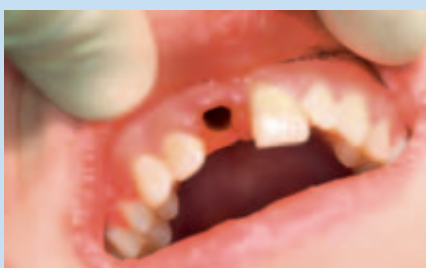

Abb. 18: Klinisches Bild nach Entfernung des Zahnes

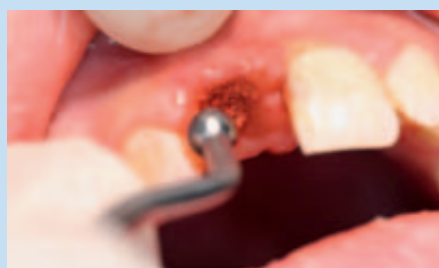

Abb. 19: Einbringen von Knochenersatzmaterial

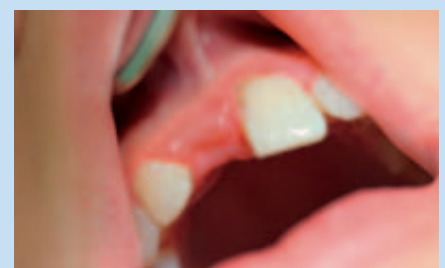

Abb. 20: Klinisches Bild nach sechs Wochen

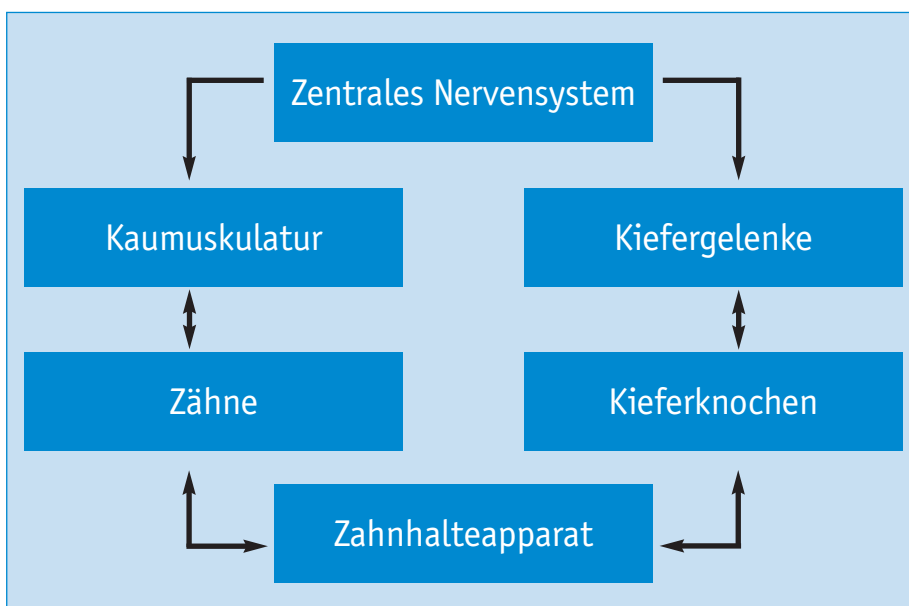
Nicht jeder Patient ist gleich

Die zahnärztliche Implantologie gilt heute bei strenger Indikationsstellung (s.u.), sorgfältiger operativer Technik und exakter prothetischer Versorgung (Zahnersatz) als etablierte Behandlungsmaßnahme zur Versorgung von teil- und unbezahnnten Gebissen. Die wichtigsten Ziele sind dabei die Wie-

derherstellung der Kaufunktion, ein gutes ästhetisches Ergebnis und überschaubare Kosten für den Patienten. Leider sind die Voraussetzungen für eine erfolgreiche Implantologie nicht bei allen Patienten gleich. Es ist wichtig, nicht nur den Mund, sondern den gesamten Gesundheitszustand jedes

einzelnen Patienten zu betrachten. Die Abbildung auf dieser Seite zeigt den für die Kauffunktion wichtigen Regelkreis. Dazu gehören das zentrale Nervensystem, der Kieferknochen, die Kaumusculatur, die Kiefergelenke, die Zähne und der Zahnhalteapparat (Parodontium).

Regelkreis der Kaufunktion



Veränderungen der einzelnen Faktoren im Regelkreis der Kauffunktion führen zu gestörten Muskel-Gelenk-Beziehungen (Dysbalancen).

Die Versorgung mit Implantaten ist eine Möglichkeit, den Regelkreis wiederherzustellen. Damit werden auch die Funktionen der Mundhöhle, nämlich

- die Nahrungsaufnahme und -weiterleitung,
- die Sinnesfunktion,
- die Ausdrucks- und Verständigungsfunktion,

wiederhergestellt.

Indikation und Kontraindikation für zahnärztliche Implantologie

Als Indikation bezeichnet man in der Medizin den Grund für den Einsatz einer therapeutischen oder diagnostischen Maßnahme. Eine erste Einteilung der Indikationsklassen für die zahnärztliche Implantologie wurde bereits vor über 30 Jahren vorgenommen. Es wurde differenziert zwischen Einzelzahnverlust im Oberkiefer, ein- oder beidseitig verkürzter Zahnreihe, Pfeilervermehrung bei großen Zahnlücken und totalem Zahnverlust. Die Indikationsbereiche wurden mit der

Zeit regelmäßig erweitert und genauer definiert.

Im Jahre 1996 wurden die Indikationen nach einer Stellungnahme des Bundesverbandes der implantologisch tätigen Zahnärzte (BDIZ) wie folgt präzisiert:

- Jede Lücke in der geschlossenen Zahnreihe kann durch Einzelzahnimplantate ersetzt werden, auch zwei Einzelzähne. (Abb. 21)

- Ein- oder beidseitig verkürzte Zahnreihen im Ober- und Unterkiefer. (Abb. 22)
- Große Schalllücken (Zahnlücken, die durch eigene Zähne begrenzt sind) können Implantate im Ober- und Unterkiefer erfordern, um festsitzende Verankerungsblocs bzw. eine feste Versorgung zu ermöglichen. (Abb. 23)
- Die Indikation zur Implantation beim Zahnlosen besteht sowohl im Oberkiefer als auch im Unterkiefer. (Abb. 24)

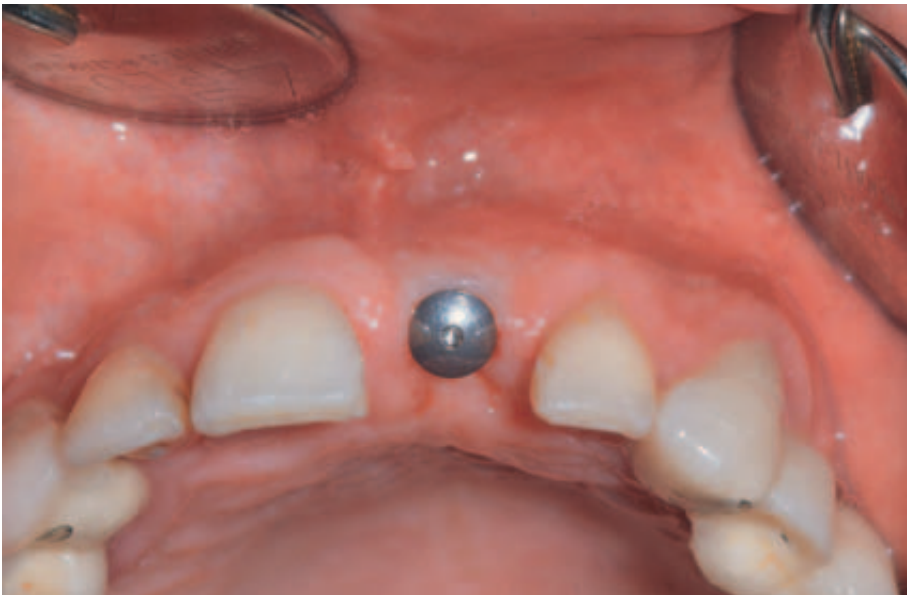

Abb. 21: Beispiel eines Einzelzahnimplantats

Bei den Kontraindikationen wird zwischen allgemeinen Kontraindikationen unter Beachtung des Gesundheitszustandes des Patienten und lokalen Kontraindikationen unter besonderer Beachtung des lokalen Knochenangebotes differenziert. Allerdings ist die Entwicklung hier so weit vorangeschritten, dass man heute kaum noch von Kontraindikationen spricht, sondern eher von einem erhöhten Risiko, das gemeinsam mit dem Patienten besprochen werden muss.

Implantatplanung

Die vorbereitende Diagnostik und Implantatplanung müssen dem jeweiligen medizinischen Standard angepasst sein. Während seit vielen Jahren Röntgenzahnfilme und Röntgenübersichtsaufnahmen mit entsprechenden zahntechnischen Sägeschnittmodellen für die Planung ausreichen, werden gegenwärtig in speziellen anatomischen Grenzsituationen die Planung mit dreidimensiona-

ler Darstellung mittels Digitaler Volumetomographie (DVT) bzw. Computertomographie (CT) und die anschließende Operation mithilfe entsprechender Navigationssysteme durchgeführt. Allerdings sind Letztere die Ausnahmen. Bei Einzelzahnimplantaten muss aus der Sicht der Statik so geplant werden, dass der Abstand zwischen dem Einzelzahnimplantat und dem Nachbarzahn mindestens 1,5 mm sowie der interimplantäre Abstand zwischen zwei Einzelzahnimplantaten mindestens 3 mm beträgt. Das Implantat sollte noch außen von einer mindestens 1 mm dicken Knochenschicht umgeben sein. Als Planungskriterien für Lückengebissituationen muss ein exaktes Vermessen des vertikalen Knochenangebotes zu den anatomisch sensiblen Nachbarstrukturen (Nervkanal bzw. Kieferhöhle, Nasenboden) erfolgen. Des Weiteren sind eine Vermessung der Knochenbreite, eine Beurteilung der Knochendichte sowie eine Beurteilung der Schleimhautsituation erforderlich.

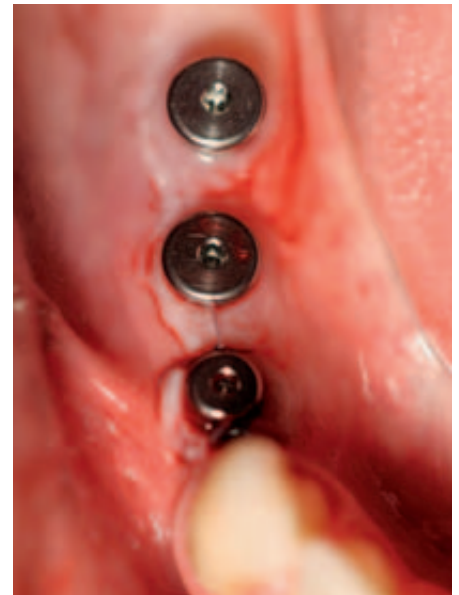

Abb. 22: Beispiel einer verkürzten Zahnreihe im rechten Unterkiefer mit drei Implantaten

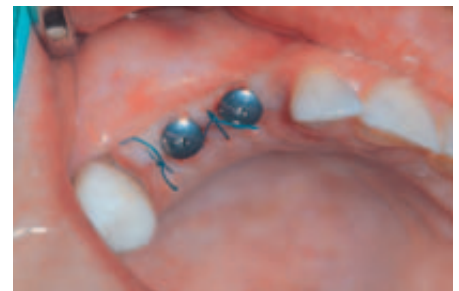

Abb. 23: Beispiel einer Schaltlücke mit zwei Implantaten im rechten Oberkiefer

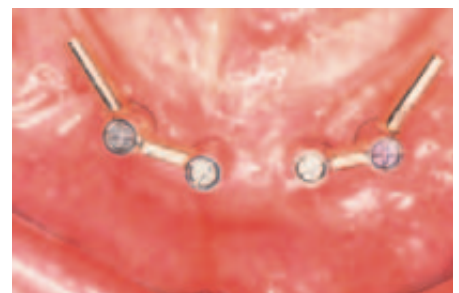

Abb. 24: Beispiel eines zahnlosen Unterkiefers mit vier Implantaten und Stegversorgung

Zusammenfassung

Die zahnärztliche Implantologie hat zu Recht eine große Entwicklung in den letzten Jahrzehnten genommen. Durch diese ist die Versorgung der Patienten komfortabler geworden.

Allerdings darf ein Implantat einen natürlichen Zahn nicht immer ersetzen. Heute gibt es unterschiedliche Behandlungsmethoden, die erkrankte Zähne retten können. Dazu ist es wichtig, die Erkrankung des Zahnes früh-

zeitig zu erkennen und zu behandeln. Sollte ein Zahn dennoch extrahiert werden müssen, kann – wenn alle Voraussetzungen erfüllt sind – das zahnärztliche Implantat für den Patienten eine sehr gute Lösung darstellen.

Patientenberatungsstellen



Landes Zahnärztekammer Brandenburg

Parzellenstraße 94,
03046 Cottbus
Telefon: (03 55) 38 14 80
Internet: www.lzkb.de



Zahnärztekammer Mecklenburg-Vorpommern

Wismarsche Straße 304,
19055 Schwerin
Telefon: (01 80) 5 00 35 61 (14 Ct./Min.)
Internet: www.zaekmv.de




Landes Zahnärztekammer Sachsen

Schützenhöhe 11,
01099 Dresden
Telefon: (03 51) 80 66-2 57/ -2 56
Internet: www.zahnaerzte-in-sachsen.de



Zahnärztekammer und KZV Sachsen-Anhalt

Große Diesdorfer Straße 162,
39110 Magdeburg
Telefon: (03 91) 73 93 90
Internet: www.zahnaerzte-sah.de



Landes Zahnärztekammer Thüringen

Barbarosahof 16,
99092 Erfurt
Telefon: (03 61) 74 32-0
Internet: www.lzkth.de

Impressum

Herausgeber, Dezember 2009

Landes Zahnärztekammer Brandenburg
Zahnärztekammer Mecklenburg-Vorpommern
Landes Zahnärztekammer Sachsen
Zahnärztekammer und KZV Sachsen-Anhalt
Landes Zahnärztekammer Thüringen

Verlag

Satztechnik Meißen GmbH
Am Sand 1c
01665 Nieschütz bei Meißen
Telefon 03525 718-600
Telefax 03525 718-612
E-Mail: info@satztechnik-meissen.de

Verantwortlich für den Inhalt

Dr. Tillmann Frauendorf; Prof. Dr. Wolfgang
Sümnig, Universität Greifswald

Redaktion

Dipl.-Stom. Gerald Flemming, Konrad Curth
Zahnärztekammer Mecklenburg-Vorpommern

Bildquellen

Dr. Tillmann Frauendorf; Prof. Dr. Wolfgang
Sümnig, Universität Greifswald, pro dente

Anzeigen, Gesamtherstellung, Druck und Versand

Satztechnik Meißen GmbH
Am Sand 1c, 01665 Nieschütz bei Meißen

Die Patientenzeitschrift und alle in ihr ent-
haltenen einzelnen Beiträge und Abbildun-
gen sind urheberrechtlich geschützt.

© Landes Zahnärztekammer Sachsen

ISSN 1435-2508

Nachbestellungen der Patientenzeitschrift sind über
den Verlag möglich.

Telefon 03525 7186-66
Telefax 03525 7186-12
E-Mail: sperling@satztechnik-meissen.de

Versandkosten (zzgl. 7 % MwSt.)

Menge	Preis/ Bestellung	Versand	Gesamt
10 Exemplare	2,60 €	2,40 €	5,00 €
20 Exemplare	5,20 €	2,80 €	8,00 €
30 Exemplare	7,80 €	4,70 €	12,50 €
40 Exemplare	10,40 €	5,00 €	15,40 €
50 Exemplare	13,00 €	5,20 €	18,20 €