

# ZahnRat 51

DIE AKTUELLE PATIENTENINFORMATION IHRES ZAHNARZTES

## Zahnverlust durch Unfall?

**Kein Grund für Alpträume, denn es gibt viele Wege, um Zahnlücken zu schließen, gerade auch mit Hilfe der Kieferorthopädie**

In den vergangenen Jahrzehnten hat die Anzahl der Unfallverletzungen an den Zähnen ein erhebliches Ausmaß angenommen. Aus jährlich einer Million Sport- und Freizeitunfälle resultieren etwa 10.000 Verletzungen an den Zähnen. Die Verletzungen reichen dabei von geringen Schmelzabsplitterungen bis zum Totalverlust eines oder mehrerer Zähne.

Nicht immer lässt sich ein Unfall vermeiden. Wer aber risikoreiche Sportarten ausübt, kann sich bereits vorsorglich schützen. Leider verzichten jedoch zu viele Kinder, Jugendliche und auch Erwachsene auf vorhandene Schutzartikel – sei es aus Bequemlichkeit, Überschätzung oder aus Kostengründen. Dabei sind Schutzmaßnahmen wesentlich kostengünstiger als die dann notwendigen Behandlungsmaßnahmen. Hinzu kommt, dass gerade bei Kindern ein durch Unfall bedingter (auch genannt: traumatischer) Schaden der Milchzähne häufig Folgeschäden für die bleibenden Zähne nach sich zieht.

Dass es trotz fehlenden Zahn zu keiner ästhetischen und funktionellen Benachteiligung kommen muss, ist der Entwicklung der modernen Zahnmedizin zu verdanken. Insbesondere die Kieferorthopädie hat hieran einen großen Anteil. Sie kann günstige Voraussetzungen für einen späteren Zahnersatz schaffen



*Steve Woitalla, SC Cottbus Turnen e.V. ist ein hoffnungsvoller Nachwuchssportler. Profisportler wissen, wann und wie Schutz für den eigenen Körper notwendig ist. Aber so manch ein junger Skater hat durch das Überschätzen seiner Fähigkeiten einen oder mehrere Zähne verloren. Was dann?*

oder kann das Problem Zahnverlust unter Umständen mit einem eigenen Konzept lösen. Der Lückenschluss nach Zahnverlust stellt heute kein großes Problem mehr dar. Ob nun ein kieferorthopädischer Lückenschluss oder aber eine Implantat- oder Brückenversorgung

erfolgt, hängt von vielen Faktoren ab. Wie sehr häufig in der gesamten Medizin, führen auch in diesem Fall mehrere Wege zu einem Erfolg. Dieser ZahnRat zeigt einige von ihnen auf, damit Sie gemeinsam mit Ihrem Zahnarzt beraten können, wie es weitergehen soll. ■



**Patientenzeitung der Zahnärzte**

in Brandenburg, Mecklenburg-Vorpommern, Sachsen, Sachsen-Anhalt und Thüringen

# Schutz für den Zahn auf der „Piste“?

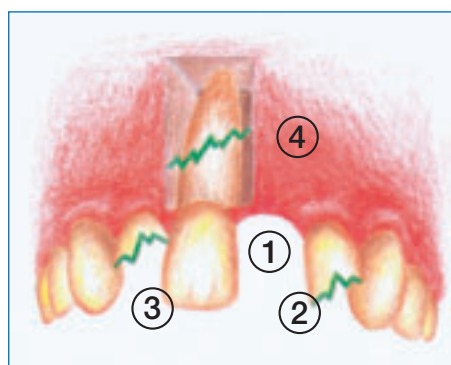


Bei vielen sportlichen Aktivitäten, aber ganz besonders bei Sportarten, wo hart um Sieg und Niederlage gekämpft wird, sind Gesichts-, Zahn- und Kieferverletzungen nicht immer auszuschließen. Ob Inline-Skaten, American Football, Mountain-Biking oder Hockey – die Liste der Trendsportarten ist groß. Für jede Sportart gibt es mittlerweile eine komplette Schutzkleidung, zum Teil farblich und modisch abgestimmt, denn Stürze sind keine Seltenheit. Doch haben Sie persönlich schon mal an Ihren Mundschutz gedacht?

## Welche Zähne sind gefährdet?

Die Zahl der Zahnunfälle ist extrem hoch. Immerhin sind 13 bis 39 Prozent aller Zahn- und Mundverletzungen auf sportliche Aktivitäten zurückzuführen! Das ist nicht verwunderlich, denn auf Grund der körperlich extremen Bewegung kommt es beim Sport häufiger zu solchen Unfällen, bei denen die Zähne in Mitleidenschaft gezogen werden.

Kühne Sprünge mit dem Skateboard, Stürze auf dem Eis oder riskante Pistenabfahrten mit dem Mountainbike führen schnell zur Beschädigung oder zum Verlust von einem oder mehreren Schneidezähnen. Das Risiko des Zahnverlustes durch einen Unfall ist bei Jugendlichen sogar größer als der Verlust von bleibenden Zähnen durch Karies. Besonders gefährdet sind die oberen Schneidezähne (1) sowie Zähne, die „aus der Reihe tanzen“ (2) und mit Kariesdefekten (3) oder großen Füllungen vorgeschädigt sind oder Pfeilerzähne (4) von Frontzahnbrücken - wie in der Grafik dargestellt.



## Folgeschwere Sekunden

Ein Sportunfall – innerhalb von Sekundenbruchteilen passiert – zieht oft lang anhaltende Folgeschäden nach sich. Er kann zum Beispiel dazu führen, dass das Abbeißen nicht mehr oder nur noch unter äußersten Schmerzen erfolgen kann. Von einer genussvollen Mahlzeit dürfte dann nicht mehr die Rede sein. Das Aussehen wird erheblich beeinträchtigt. Gerade bei Kindern und Jugendlichen ist der Verlust eines Frontzahnes ungünstig, da die natürliche Ausbildung des Gebisses gestört wird. Fehlende Schneidezähne behindern ein ordentliches Sprechen und können sogar zum Lispeln führen.

## Kleiner Einsatz – großer Schutz

In Anbetracht der gerade erläuterten erheblichen gesundheitlichen und auch finanziellen Folgen durch einen Zahnunfall fordern Mediziner und Zahnärzte seit Jahren bei vielen Sportarten das Tragen eines Sportmundschutzes – so wie es beim Boxen schon seit eh und je dazugehört. Neben der Schutzwirkung für die Zähne und die Mundschleimhaut wird damit die Wahrscheinlichkeit einer Verletzung der Lippen, der Zunge, des Ober- und Unterkieferknochens sowie der Kiefergelenke herabgesetzt.

Der Mundschutz dient dazu, Kräfte abzufangen, die bei Stürzen oder einem harten Aufprall auf die Kiefergelenke wirken. Des Weiteren kann der Mundschutz Schlagkräfte auf den Schädel insgesamt abfangen, weshalb auch die Gefahr einer Gehirnerschütterung gesenkt wird.

All diese Argumente sollten Ihnen zu denken geben und Sie dazu motivieren, bei Ihrem nächsten Hauszahnarzttermin nach einem funktionellen (und individuellen) Mundschutz nachzufragen. Mehr darüber lesen Sie auf der nächsten Seite. ■

# Mit Mundschutz auf Nummer sicher gehen

Mundschutz ist bei solch rasanten und risikoreichen Sportarten wie Inlineskaten, Mountain-Biken oder Skatboarden zur eigenen Sicherheit mehr als angeraten. Doch was genau ist der Mundschutz?

## Funktionalität

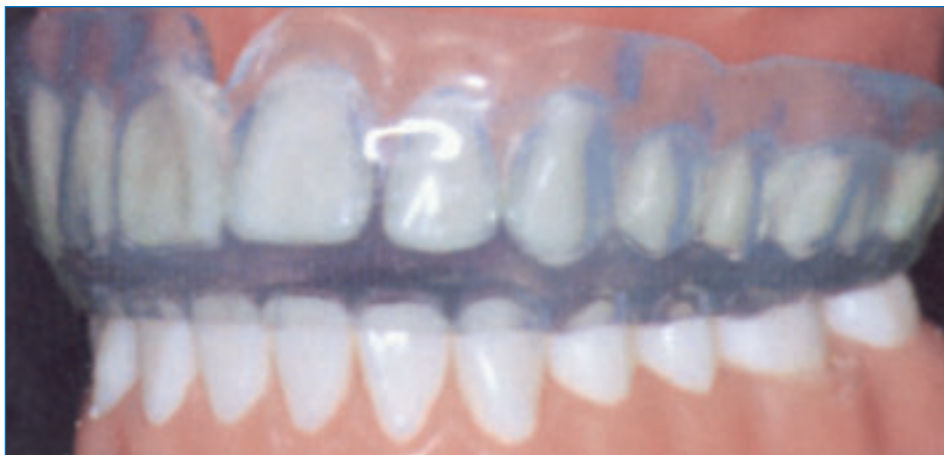Der funktionelle Mundschutz sollte folgende Anforderungen erfüllen:

- Bedecken der Zahnreihen und des Zahnfleisches im Ober- und Unterkiefer
- keine Beeinträchtigung des Bisses oder der Kieferstellung
- kein Einfluss auf die sportliche Leistungsfähigkeit
- keine Beeinträchtigung der Atmung und der Sprache
- hohe Festigkeit und Haltbarkeit
- leicht zu reinigen, geschmack- und geruchlos
- Möglichkeiten der Anpassung an das Wechselgebiss und an festsitzende kieferorthopädische Geräte

## Drei Varianten zur Auswahl

Derzeit werden drei Mundschutztypen angeboten, die sich in der zu erzielenden Schutzwirkung, im Tragekomfort sowie in der Herstellung voneinander unterscheiden. **Konfektionierter Mundschutz** ist in vielen Sportfachgeschäften in Form von Gummischienen erhältlich. Diese können nicht individuell an die Zahnreihen angepasst und müssen im Mund durch das Zusammenbeißen der Zähne festgehalten werden. Mit diesem Mundschutz werden Mundatmung und die Sprache wesentlich beeinträchtigt. Er bietet im Gegensatz zu den anderen Mundschutztypen einen geringen Verletzungsschutz.

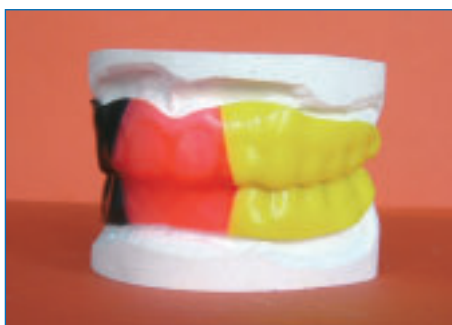**Individuell angepasster Mundschutz** ist eine konfektionierte Schiene aus thermoplastischem Material. Diese wird im Wasserbad erwärmt und kann im wei-



*Kaum sichtbar – dafür hochwirksam: der Mundschutz für Sportler aller Art*

chen Zustand individuell an die Zahnreihen des Sportlers angepasst werden.

Bei **individuell hergestelltem Mundschutz** nimmt der Zahnarzt einen Abdruck der Zähne und fertigt je ein Modell von Ober- und Unterkiefer an. Anhand dieser Modelle und einer speziellen Bissnahme stellt der Zahntechniker im Labor mittels Vakuum-Pressverfahren Mundschutzschienen her, die genau an



*Bei individuell hergestelltem Mundschutz stellt der Zahnarzt anhand eines Abdruckes (Abb. oben) Modelle her, nach denen der sehr funktionale Mundschutz angepasst wird*

die Zahnreihen angepasst sind. Dieser Mundschutztyp bietet den höchsten Tragekomfort und den größten Verletzungsschutz.

## Pflege des Mundschutzes

Der Mundschutz wird aus Silikon hergestellt – das ist ein biologisch gut verträgliches, besonders elastisches Material. Unmittelbar nach dem Tragen sollte der Mundschutz mit fließendem Wasser abgespült, mit einer Zahnbürste gereinigt und anschließend feucht gelagert werden. Es empfiehlt sich das Lagern in einer antibakteriellen Mundspüllösung in einer verschließbaren Kunststoffbox. Auskünfte zu einer Mundspüllösung erhalten Sie von Ihrem Zahnarzt oder Ihrem Apotheker.

## Reine Privatleistung

Schutzmaßnahmen, die bei sportlichen Aktivitäten oder Freizeitbeschäftigungen ein Verletzungsrisiko mindern, fallen nicht unter die Leistungspflicht der gesetzlichen Krankenkassen. Die Anfertigung eines sowohl individuell angepassten als auch hergestellten Mundschutzes wird vom Zahnarzt als Privatleistung vereinbart und nach der amtlichen Gebührenordnung für Zahnärzte (GOZ) berechnet. Doch diese Investition lohnt sich – schon um Schmerzen allein oder gar Zahnverlust zu vermeiden. ■

# Für den Fall der Fälle ... die Lücke geht zu schließen



Leider kann ein Mundschutz nicht immer helfen, weil es mehr als genug Situationen im Alltag gibt, in denen Unvorhergesehenes passiert. Dauerhaft geschädigte oder gar verlorene Zähne als Folge eines Spiel-, Sport- und Verkehrsunfalles sind besonders für Kinder und Jugendliche eine bittere Angelegenheit. Das sich in der Entwicklung befindliche Gebiss wird gestört und nimmt gleichzeitig Einfluss auf die spätere Stellung der Zähne im bleibenden Gebiss. Verletzt werden größtenteils die oberen Schneidezähne – die aber gerade eine sehr wesentliche Rolle beim Aussehen eines Menschen spielen.

## Mögliche Therapie: Spange ...

Wenn nach einem Unfall eingeschätzt werden muss, dass in einem bleibenden Gebiss der zunächst gerettete Zahn doch nicht dauerhaft erhalten werden kann, ist ein enges Zusammenspiel zwischen dem Hauszahnarzt, gegebenenfalls dem Kiefer-Gesichts-Chirurgen und dem Kieferorthopäden erforderlich. Vor einer möglichen Therapie ist abzuklären, wie die Nachbarzähne sich entwickeln werden, welche Zahnform und -größe vorliegt, wie der Platz im Kiefer beschaffen ist und wie Ober- und Unterkiefer zueinander stehen.

Geht ein Zahn in **einem gut entwickelten Gebiss mit ausreichenden Platzverhältnissen** verloren, so wird im Regelfall ein so genannter kieferorthopädischer Lückenthalter (herausnehmbar oder festsitzend) eingesetzt. Damit soll das Kippen der Nachbarzähne so lange verhindert werden, bis nach Abschluss des Wachstums im Alter von 17/18 Jahren ein dauerhafter Zahnersatz eingefügt werden kann.

Bei einem **engen Kiefer mit starkem Platzmangel** besteht die Möglichkeit, mittels Zahnspangen einen kieferorthopädischen Lückenschluss herbeizuführen. Dabei muss allerdings der Gegenkiefer in jedem Fall mitbehandelt

werden, da letztlich der Biss verändert wird. Für ein gutes ästhetisches Ergebnis wird häufig am Ende der Behandlung die Zahngröße mittels zahnfarbenen Aufbauten (Komposits), Verblendkronen oder Veneers (Verblendschalen) ausgeglichen.

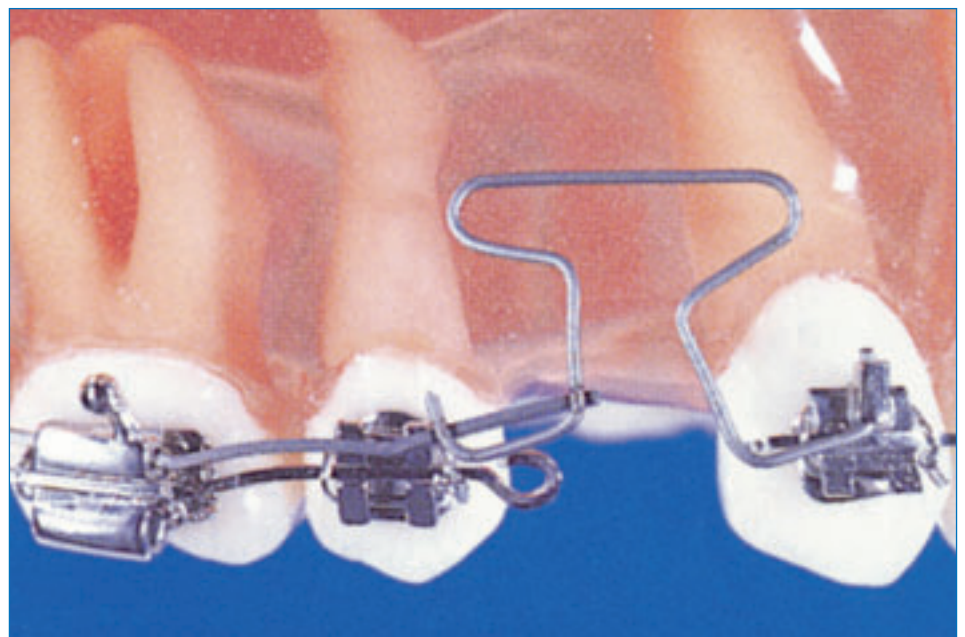
## ... oder Brackets

Liegt dagegen ein **Platzüberschuss** vor – kleine Zähne auf breitem Kiefer – oder sind bereits Nachbarzähne zur Lücke gekippt oder gewandert, so kann durch eine kieferorthopädische Therapie eine optimale Ausgangssituation für ein Implantat oder eine Brücke zu einem späteren Zeitpunkt (auf jeden Fall nach der Wachstumsphase) geschaffen werden. In diesen Fällen wird der Kieferorthopäde fest auf den Zahn geklebte Zahnspangen, also Brackets, einsetzen. Je nach den ästhetischen Aspekten der Kinder und Jugendlichen und je nach Situation im Gebiss kommen Mini-Brackets oder zahnfarbene Keramik-Brackets zum Einsatz.

Die Jugendlichen müssen die Brackets etwa eineinhalb bis zwei Jahre tragen. Während dieser Zeit sind aller vier bis

sechs Wochen Kontrollen beim Kieferorthopäden erforderlich, um die Apparatur nachzustellen und damit die gewünschte Zahnbewegung zu erzielen. Natürlich ist es auch schwieriger für den Jugendlichen, mit den Brackets seine Zähne optimal zu putzen und Karies zu verhindern. Deshalb sind neben einer intensiven häuslichen Mundhygiene solche vorbeugenden Maßnahmen wie Individualprophylaxe, professionelle Zahnreinigung (kurz PZR genannt), Glattflächenversiegelung und individuell abgestimmte Fluoridierung sinnvoll.

Haben die Zähne ihren vorbestimmten Platz erreicht, endet die aktive Behandlungsphase. Die Brackets werden entfernt. Doch jetzt folgt noch die „inaktive Behandlungsphase“, weil das Ergebnis ausreichend lange stabilisiert werden muss. Hier stehen das nächtliche Tragen von herausnehmbaren Spangen oder Dauerretainer (auf der Zahnninnenseite fest eingeklebte Schienen) zur Auswahl. Ganz wichtig: Auch in dieser so genannten Retentionszeit sollten in größeren Abständen Kontrollen beim Kieferorthopäden erfolgen – ein strahlendes Lächeln mit gerade stehenden Zähnen ist der Lohn der Mühe! ■



Beispiel einer kieferorthopädischen Behandlung mit Brackets, um eine Zahnücke zu schließen

# Der Kieferorthopäde ist ein wahrer Bewegungskünstler

Nach unfallbedingten Zahnverlusten besteht für den Kieferorthopäden häufig die Aufgabe, Zahnlücken noch weiter zu öffnen oder sie zu schließen. Das kippungsfreie Bewegen von Zähnen über eine längere Distanz gehört nach wie vor zu den schwierigsten und anspruchsvollsten kieferorthopädischen Behandlungsaufgaben. Dabei kann genau diese kieferorthopädische Therapie dem Patienten häufig aufwändige und kostenintensive prothetische Restaurationen ersparen.



Das wäre eine mögliche Situation für einen Lückenschluss über eine längere Distanz

## Eine Frage der Statik

Normalerweise nutzt der Kieferorthopäde für die Bewegung einzelner Zähne oder ganzer Zahngruppen die vorhandenen Zähne zur Verankerung. Dabei bleibt die Wahl des Spangentyps (Plattenapparaturen oder Multibracketsystem) ohne Einfluss auf diese Problematik. Bei beiden Apparaturen ist das Ziel, nur die gewünschten Zähne zu bewegen, während die zur Verankerung herangezogenen Zähne ihre Stellung beibehalten sollen.

Aus dem Physikunterricht ist manchem vielleicht noch der 3. Newtonsche Grundsatz in Erinnerung: *actio = reactio*. Dementsprechend kommt es bei der kieferorthopädischen Zahnbewegung nicht nur zur Stellungsänderung der beabsichtigten zu bewegenden Zähne, sondern auch der zur Verankerung herangezogenen Zähne. Diese un-

erwünschte Nebenwirkung bezeichnet der Kieferorthopäde als Verankerungsverlust. Auch bei der Einbeziehung von mehreren Zähnen zur Verankerung sind unerwünschte Nebenwirkungen nicht ausgeschlossen (siehe Abb. 1).

Um diesem Problem entgegenzuwirken, musste der Kieferorthopäde in der Vergangenheit auf aufwändige, sprachbeeinträchtigende und kosmetisch störende Apparaturen zurückgreifen. Die dabei – sicher nachvollziehbaren – Akzeptanzprobleme und die daraus häufig resultierende fehlende Mitarbeit ganz besonders der jugendlichen Patienten führte zwangsläufig zu therapeutischen Misserfolgen.

## Bei den Kollegen abgesehen

Ein Blick zu den allgemein tätigen zahnärztlichen Kollegen brachte hier in den

vergangenen fünf Jahren eine positive Entwicklung der Technik. Aus der Traumatologie, sprich: Unfallheilkunde, wurde das Prinzip der knochengetragenen Verankerungssysteme übernommen. Hierbei wird zwischen zwei Systemen unterschieden – KFO-Implantate und Minischrauben (siehe Abb. 2).

## KFO-Implantate

Implantatgetragener Zahnersatz wie Kronen oder Brücken gehört heute zum Mittel der Wahl und findet ein breites Anwendungsgebiet. Die hohe Stabilität der Position im Knochen führte zur Idee, ein Implantat zur Verankerung kieferorthopädischer Apparaturen zu nutzen. Dabei werden die vorhandenen Implantate in ihrer Größe, Form und Koppelungsmöglichkeit den Bedürfnissen der Kieferorthopädie angepasst.

Ein KFO-Implantat benötigt eine Einheilungszeit von drei Monaten. Erst danach kann es als Anker für Kopplungen mit verschiedenen orthodontischen Elementen (Drähte, Federn, Schrauben ...) genutzt werden. Am Ende der Therapie muss das KFO-Implantat wieder operativ entfernt werden. Da der Aufwand beim Einbringen bzw. Entfernen relativ hoch ist, gewinnen Minischrauben für den Lückenschluss in der Kieferorthopädie zunehmend an Bedeutung (*bitte umblättern*).

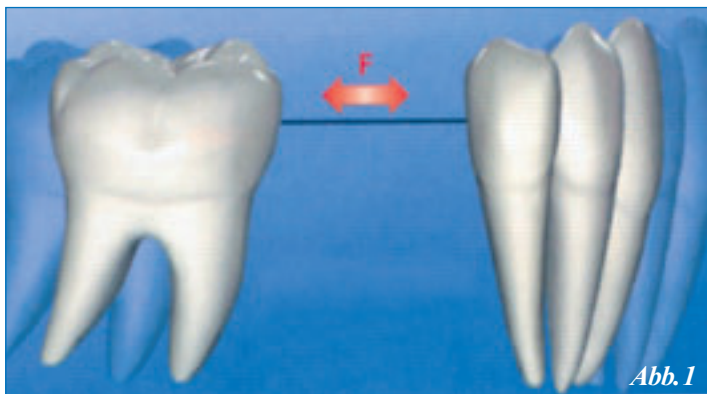


Abb. 1

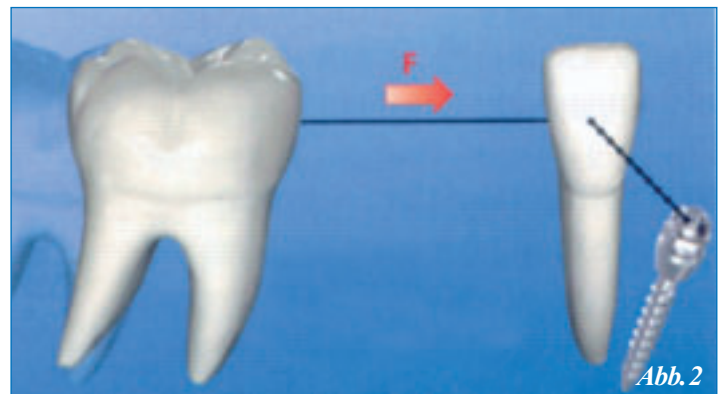
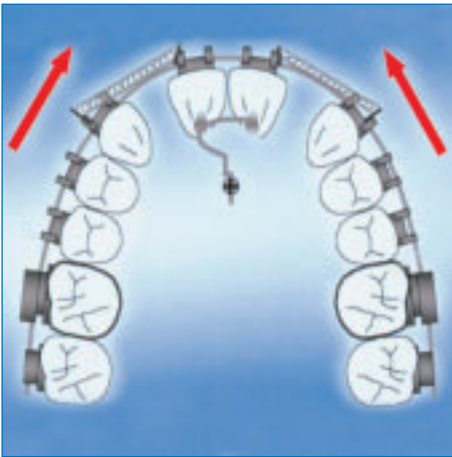


Abb. 2

(Abb. 1) Der Molar (Backenzahn) hat sich nach rechts in Richtung Schneidezähne bewegt – aber die zur Verankerung dienenden Schneidezähne bewegen sich ebenso. Der Kieferorthopäde spricht hier vom Verankerungsverlust. Wird der Schneidezahn mit Hilfe einer Minischraube verankert, bewegt sich nur noch der Molar (Abb. 2).



Die beiden zweiten Schneidezähne im Oberkiefer waren verloren gegangen – mit Hilfe einer Minischraube, die im Gaumen befestigt wird, können die Lücken optimal geschlossen werden

## Minischrauben

Diese Schrauben bestehen aus einem im Knochen verankerten Gewinde mit dazugehörigem Kopf, der als Kopplungselement für verschiedene KFO-Apparaturen dient. (Abb. oben) Die Minischrauben erlauben einen wesentlich umfangreicheren Einsatz als KFO-Implantate. Die sofortige Belastbarkeit und die höhere Variabilität des Einsatzgebietes spielen hierbei eine große Rolle. Auch das Einbringen und das letztendliche Entfernen der Minischrauben sind im Vergleich zu den Implantaten wesentlich unkomplizierter.

Neben dem ursprünglich kieferorthopädisch begründeten Einsatz können Minischrauben auch bei der Vorbehandlung

für Zahnersatz eingesetzt werden und damit wesentlich zum Therapieerfolg beitragen. Optimale Pfeilerstellung und Position der Nachbarzähne tragen dazu bei, dass Sie als Patient und Ihr Zahnarzt aus einer größeren Vielfalt von Alternativen auswählen können.

Letztendlich liegt die Entscheidung darüber in Ihren und den Händen des behandelnden Zahnarztes. Auf jeden Fall sind durch den Einsatz der Minischrauben völlig neue Perspektiven bei der kieferorthopädischen, aber auch bei der prothetischen Therapie eröffnet. Besonders bisher schwierig durchzuführende Zahnbewegungen (Lückenöffnung/Lückenschluss) können schneller, effizienter und komfortabler erfolgen. ■

# Lücke soll Lücke bleiben – jedenfalls für eine Weile

Wenn eine Frontzahnücke zu versorgen ist, muss der Zahnarzt gemeinsam mit dem Patienten um so gründlicher planen, je jünger der Patient ist – bieten sich doch verschiedene Möglichkeiten an. Neben einem kieferorthopädischen Lückenschluss, der in bestimmten Fällen angezeigt ist, kann eine Lücke in der Front auch prothetisch durch Brücken oder immer häufiger durch das Einsetzen eines Implantates geschlossen werden.

Da diese prothetischen oder implantologischen Möglichkeiten aber in der Regel nicht vor dem Abschluss des Knochenwachstums, also nicht vor dem 18. Lebensjahr oder nicht sofort nach dem Zahnverlust durchgeführt werden können, steht man in der Praxis vor der Aufgabe, die Lücke provisorisch zu versorgen. Ganz wichtig ist es dabei, dass die Nachbarzähne – gerade bei einer späteren implantologischen Therapie – nicht geschädigt werden und das Ergebnis ästhetisch annehmbar ist. Der Kieferknochen im Bereich der Lücke soll erhalten bleiben, und natürlich muss auch eine provisorische Versorgung die Belastung bei normaler Funktion möglichst aushalten können. Da Druck auf den Knochen dazu führt, dass dieser abgebaut wird, versucht der Zahnarzt, herausnehmbare

Prothesen, die sich auf dem Kieferknochen abstützen, zu vermeiden.

## Spange als Halter mit nutzen

Günstig ist es, wenn eine festsitzende kieferorthopädische Spange eingegliedert ist. Man kann dann nämlich an diesem Gerät einen künstlichen Zahn befestigen, der die Lücke ausfüllt. Die festsitzende Spange wird in diesen Fällen erst zum Zeitpunkt der definitiven Versorgung der Lücke aus dem Mund entfernt.

## Einkleben von Zahn oder Brücke ...

Durch die Entwicklung adhäsiver (klebender) Füllungsmaterialien können Lücken heute auch durch das Einkleben



von künstlichen Zähnen provisorisch geschlossen werden. In diesen Fällen bietet sich manchmal auch die Klebebrücke an, die aus Metall gegossen und heute sowohl zur provisorischen wie auch zur endgültigen Versorgung benutzt wird.

## ... oder durchsichtige Schiene einsetzen

Ist eine festsitzende, zeitlich begrenzte provisorische Versorgung der Lücke aus bestimmten Gründen nicht möglich oder wird sie nicht gewünscht, so sollte eine herausnehmbare Versorgung den Knochen im Lückenbereich möglichst nicht belasten. Es bietet sich in diesen Fällen eine durchsichtige Schiene an, die im Tiefziehverfahren hergestellt wird. Sie ähnelt sehr einer Knirscherschiene. Bei der Herstellung wird auf dem Modell die Lücke vom Zahntechniker durch einen künstlichen Zahn ersetzt. In der Schiene wird dann dieser Bereich mit zahnfarbenem Kunststoff aufgefüllt – so erscheint der Zahnbogen nach Einsetzen der Schiene lückenlos. Da man die Schiene auf die Zähne setzt, kommt es zu keiner Knochenbelastung im Lückenbereich. In der Regel muss eine solche provisorische Versorgung allerdings beim Essen aus dem Mund genommen werden. ■

# Blick in die Zukunft hilft entscheiden

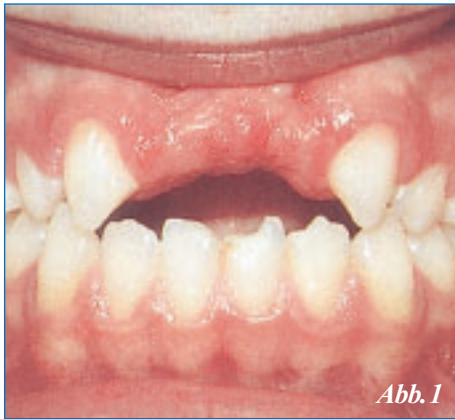

Abb. 1

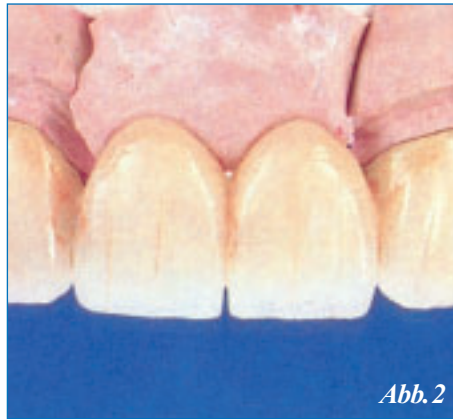

Abb. 2

Nach kieferorthopädischer Behandlung stehen die Eckzähne an der Stelle der seitlichen Schneidezähne (Abb. 1); viergliedrige Metallkeramikbrücke auf dem Modell (Abb. 2)

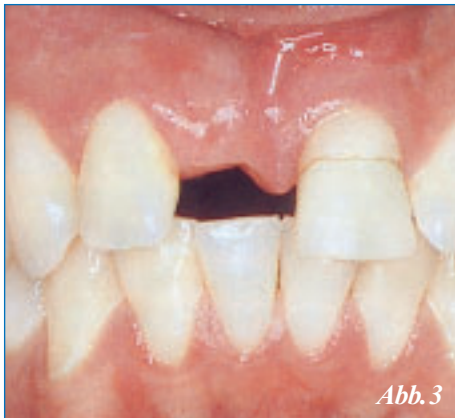

Abb. 3

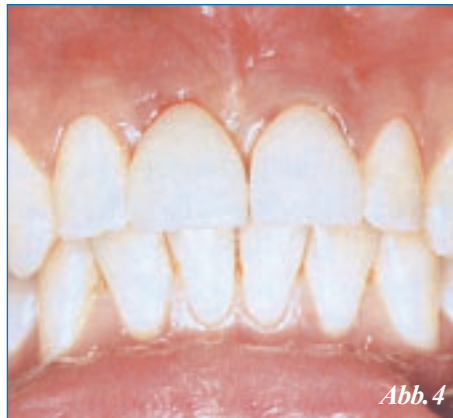

Abb. 4

Vorher: frakturierter Zahn 21 (Abb. 3) Nachher: implantatgetragene Keramikkrone und VMK-Krone auf Zahn 21 (Abb. 4)

## Konventionelle Brücke?

Nach dem Abschluss des Knochenwachstums kann der endgültige und dauerhafte Lückenschluss erfolgen. Bis vor wenigen Jahren war in vielen Fällen die konventionelle Brücke das Mittel der Wahl. Eine Brücke besteht dabei aus zwei Kronen und einem Brückenzwischenglied, welches den fehlenden Zahn ersetzt. Allerdings müssen dafür zwei oft völlig gesunde Zähne beschliffen werden. Dabei können diese Zähne durch das Beschleifen zusätzlich irreparable Schäden erfahren, indem eventuell der Nerv abstirbt. Außerdem sind nach 15 bis 20 Jahren nur noch etwa 70 Prozent dieser Brücken intakt, so dass die Brücke in diesen Fällen vergrößert werden muss oder kein festsitzender Zahnersatz mehr möglich ist.

Um die Pfeilerzähne durch das Beschleifen nicht so stark schädigen zu müssen, wurde die Klebebrücke entwickelt. Hierbei wird nur ein geringer Anteil des Zahnes beschliffen. Die Brücke wird dann an die Pfeilerzähne geklebt und bedeckt nur einen Teil des Zahnes. Allerdings liegt hier die Misserfolgsrate nach vier Jahren bereits bei etwa 26 Prozent.

## ... oder lieber Implantat?

Aus diesem Grund wird immer mehr die Versorgung durch Implantate gewählt, wenn der kieferorthopädische Lückenschluss nicht angezeigt ist oder nicht gewünscht wird. Sind die Nachbarzähne kariesfrei und gesund, ist die Implantatversorgung einer Lücke in diesen Fällen heute das Mittel der Wahl. Die Implantate

bestehen meist aus hochwertigem Titan oder aus Keramik, wobei der Behandler gemeinsam mit dem Patienten über die Art des Materials entscheidet. Das Implantat stellt eigentlich eine künstliche Wurzel dar und stoppt den Knochenabbau, weil das Implantat die Kaukraft genauso auf den Knochen überträgt wie die natürliche Wurzel.

Das Frontzahnimplantat erfordert auch vom Behandler ein hohes Wissen und große Erfahrung, wenn das Ergebnis ästhetisch hohen Ansprüchen genügen soll.

## Foto-Quellenangaben

Kieferorthopädie II, 2. Therapie, Hrsg. P. Diedrich, Urban & Fischer Verlag München – Jena, 4. Auflage 2000 (Praxis der Zahnheilkunde; Bd. 11)(1)

ZWR – Das deutsche Zahnärzteblatt März 2006, 115. Jahrgang, Georg Thieme Verlag KG Stuttgart, „Zahnerhaltung durch kieferorthopädische Maßnahmen“, T. Lietz, R. Müller-Hartwich (2)

Behandlungsplanung bei Zahntraumata, Tsukiboshi, Schmelzeisen, Hellwig, Quintessenz Verlags-GmbH Berlin, 2001 (1)

Dentaurum – Anwendungsbeispiele 1 „Skelettale Verankerung“ (1)

Unfallverletzungen der Zähne, Kirschner, Filippi, Pohl, Ebeleseder, Schlüttersche, 2002 (1)

Zahnheilkunde plus – Das plus für Ihre Zahngesundheit, Broschüre 19 (2)

Kronen- und Brückenprothetik, Behandlungsplanung, Indikation, Ausführung, Langzeitbewehrung, Käyser, Creugers, Plasmans, Postema, Snoek, Deutscher Ärzte-Verlag GmbH, Köln 1997 (4)

SC Cottbus Turnen e.V. (1), Archiv (2) Dr. Ute Jödicke (2), Jana Zadow (1)

Aushang zur Zahnunfallverhütung und Zahnrettung

# ZAHNUNFALL

## Was können und müssen Sie tun?



Zahnunfälle passieren zu Hause, in der Freizeit oder beim Sport. Bei falscher oder zu später Behandlung verschlechtern sich die Heilungschancen deutlich.

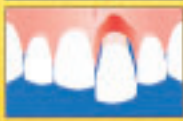### Bleibende Zähne können jedoch sehr oft gerettet werden!

1. Ruhe bewahren und überlegt handeln
2. Bei starker Blutung auf Gaze oder Stoff-Taschentuch beißen, äusserlich Eiswürfel auflegen
3. Je nach Zahnverletzung wie unten angegeben vorgehen
4. Möglichst rasch Zahnarzt oder Zahnklinik aufsuchen



#### Zahn abgebrochen:

Suchen Sie das abgebrochene Stück und legen Sie es in Wasser oder noch besser in kalte Milch ein.



#### Zahn stark gelockert oder verschoben:

Situation belassen und nicht am Zahn manipulieren. Nur vorsichtig zusammenbeißen.



#### Zahn ausgeschlagen:

Suchen Sie unbedingt den Zahn und fassen Sie nur die Zahnkrone, jedoch nicht die Zahnwurzel an. Niemals den Zahn reinigen, auch wenn er verschmutzt ist! Zahn so schnell wie möglich feucht lagern, am besten in kalter Milch, steriler Kochsalzlösung (von Arzt oder Apotheke) oder in spezieller Rettungsbox (Dentosafe®). Danach sofort den Zahnarzt oder die Zahnklinik aufsuchen.

Herzogen: Dr. Thomas von Arn und PD Dr. Andrea Pflanz  
 Herausgeber: Landes- und Vorkammern  
 Zahnärztekammer Sachsen-Anhalt



## Patientenberatungsstellen

### Landes Zahnärztekammer Brandenburg

Parzellenstraße 94  
03046 Cottbus  
Telefon: (03 55) 38 14 80  
Internet: www.lzkb.de



### Landes Zahnärztekammer Mecklenburg-Vorpommern

Wismarsche Str. 304  
19055 Schwerin  
Telefon: (03 85) 59 10 80  
Internet: www.zaekmv.de



### Landes Zahnärztekammer Sachsen

Schützenhöhe 11  
01099 Dresden  
Telefon: (03 51) 80 66-2 57/-2 56  
Internet: www.zahnaerzte-in-sachsen.de



### Zahnärztekammer Sachsen-Anhalt

Große Diesdorfer Straße 162,  
39110 Magdeburg  
Telefon: (03 91) 73 93 90  
Internet: www.zahnaerzte-sah.de



### Landes Zahnärztekammer Thüringen

Barbarossahof 16  
99092 Erfurt  
Telefon: (03 61) 74 32-0  
Internet: www.lzktth.de



## Impressum

### Herausgeber, Mai 2006

Landes Zahnärztekammer Brandenburg  
Zahnärztekammer Mecklenburg-Vorpommern  
Zahnärztekammer Sachsen-Anhalt  
Landes Zahnärztekammer Sachsen  
Landes Zahnärztekammer Thüringen

### Verlag

Satztechnik Meißen GmbH  
Am Sand 1c, 01665 Nieschütz bei Meißen  
Telefon (035 25) 7 18 60, Telefax 71 86 12  
E-Mail: info@satztechnik-meissen.de

### Verantwortlich für den Inhalt

Dr. med. Eberhard Steglich

© Landes Zahnärztekammer Sachsen

### Redaktion

Jana Zadow, Cottbus

### Wir danken für die redaktionellen Zuarbeiten

Dr. Ute Jödicke, Fürstenwalde  
Beatrix Schneider, Cottbus  
Dr. Benno Damm, Bad Liebenwerda  
Dr. Dirk Wagner, Cottbus

### Gesamtherstellung, Druck und Versand

Satztechnik Meißen GmbH  
Am Sand 1c, 01665 Nieschütz bei Meißen  
Die Patientenzeitschrift und alle in ihr enthaltenen einzelnen Beiträge und Abbildungen sind urheberrechtlich geschützt.

### ISSN 1435-2508

Nachbestellungen der Patientenzeitschrift sind über den Verlag möglich.

Telefon: (03525) 71 86 22,

Fax: (03525) 71 86 12

E-Mail: sperling@satztechnik-meissen.de

### Versandkosten (zzgl. 7% MwSt.)

Menge	Preis/ Bestellung	Versand	Gesamt
10 Exemplare	2,60 €	2,40 €	5,00 €
20 Exemplare	5,20 €	2,80 €	8,00 €
30 Exemplare	7,80 €	4,70 €	12,50 €
40 Exemplare	10,40 €	5,00 €	15,40 €
50 Exemplare	13,00 €	5,20 €	18,20 €